

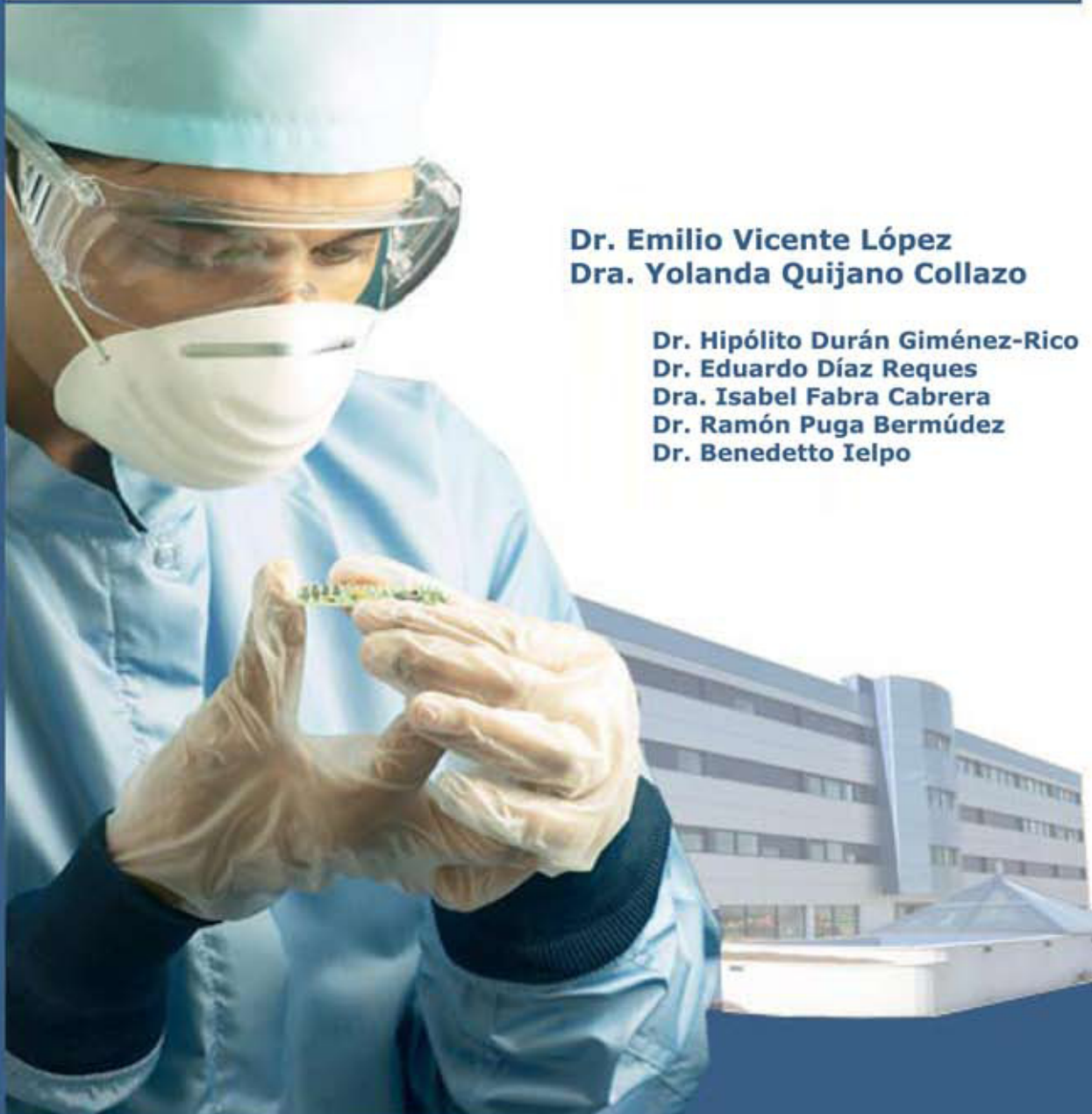

Servicio de Cirugía General y Digestiva

Microcirugía en cirugía general y digestiva

Caso clínico:

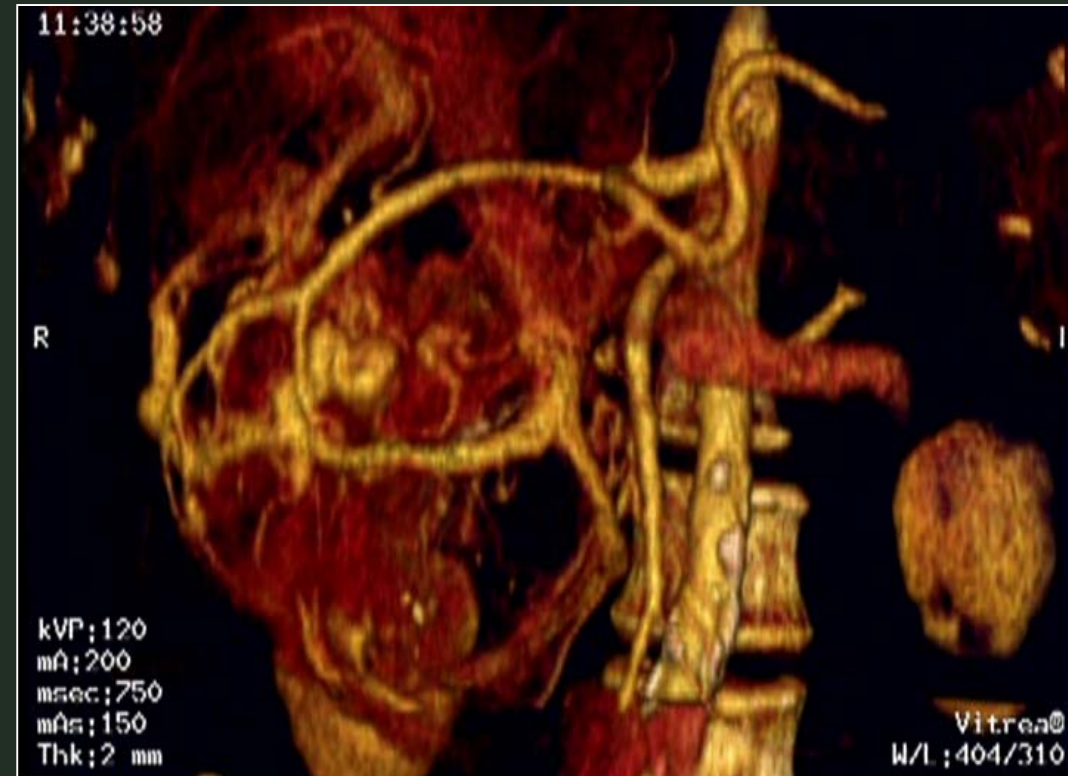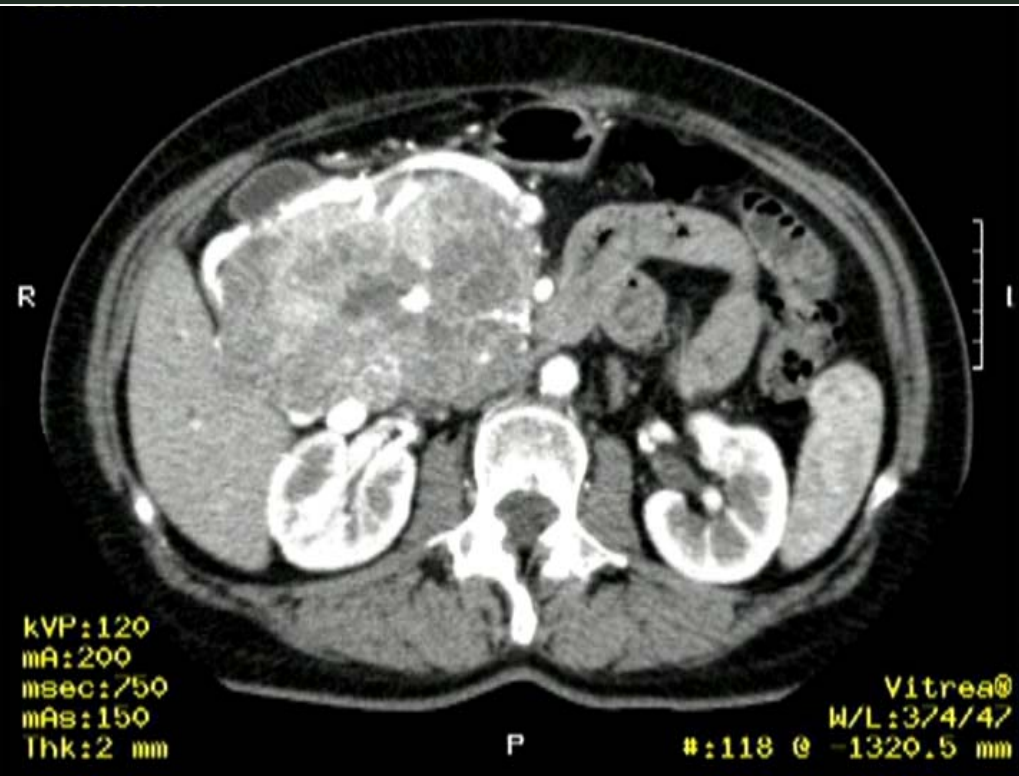
Tumoración sólida localizada en cabeza de páncreas con afectación vascular (arterial y venosa)



Dr. Emilio Vicente López
Dra. Yolanda Quijano Collazo

Dr. Hipólito Durán Giménez-Rico
Dr. Eduardo Díaz Reques
Dra. Isabel Fabra Cabrera
Dr. Ramón Puga Bermúdez
Dr. Benedetto Ielpo

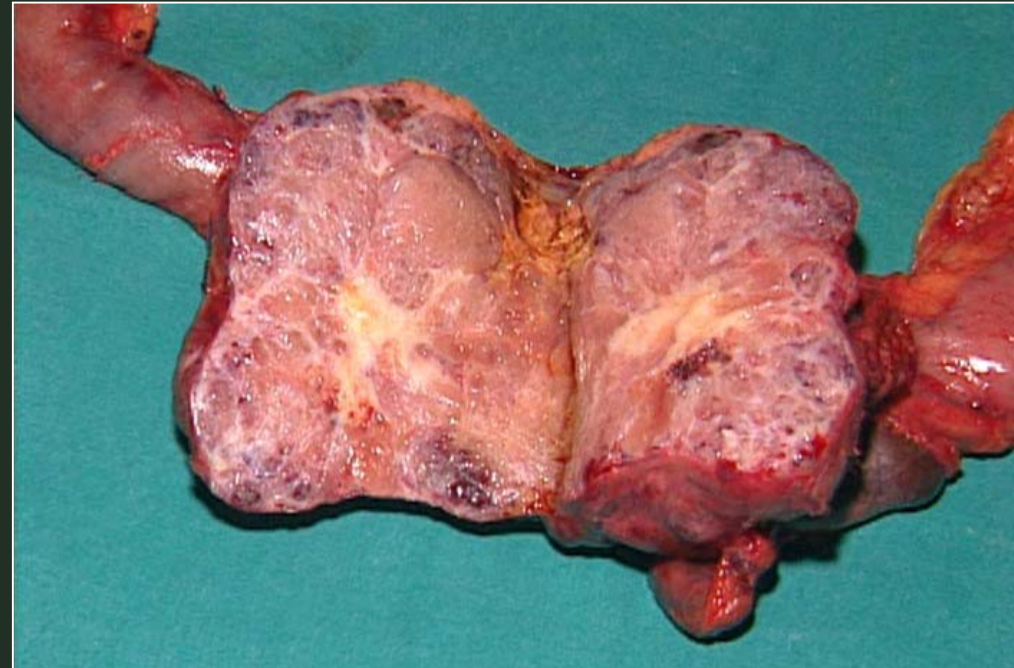
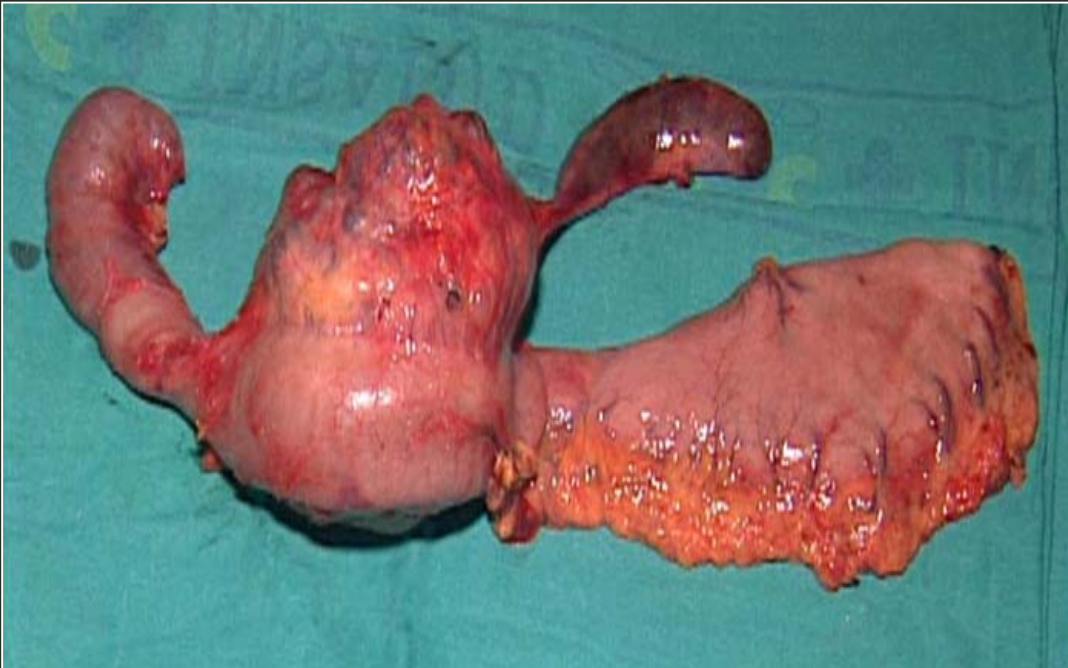
MICROCIRUGIA EN CIRUGIA GENERAL Y DIGESTIVA



Tumoración sólida localizada en cabeza de páncreas con afectación vascular (arterial y venosa)



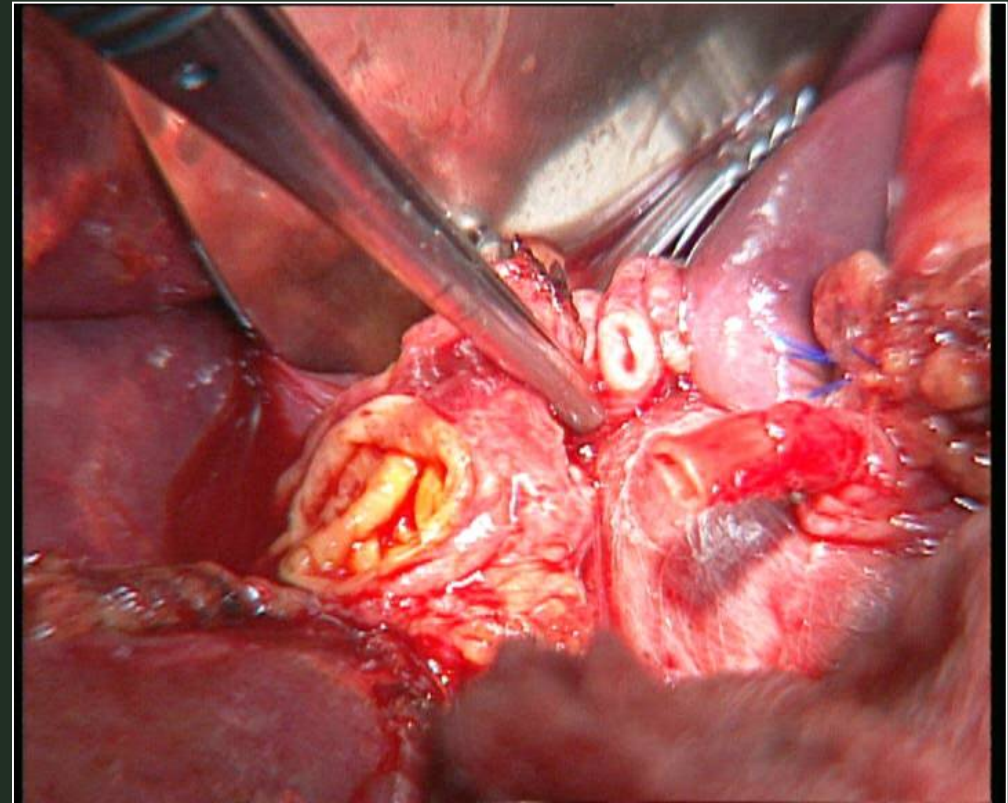
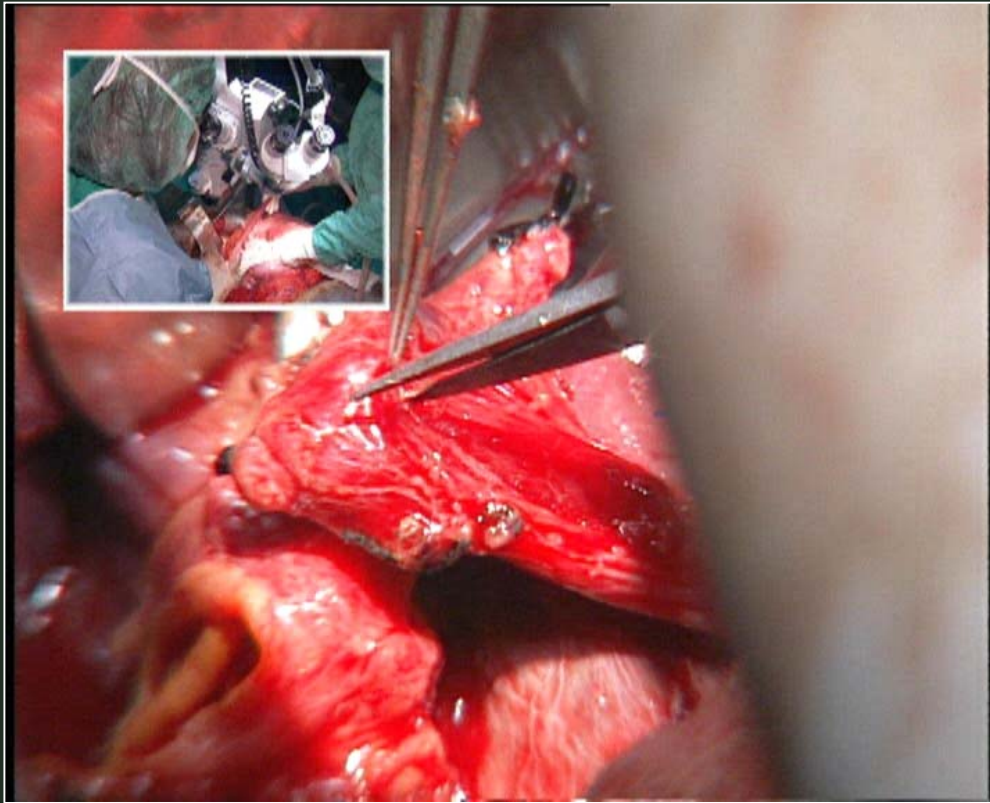
MICROCIRUGIA EN CIRUGIA GENERAL Y DIGESTIVA



Duodenopancreatectomía cefálica con resección de vena mesentérica superior y arteria hepática derecha



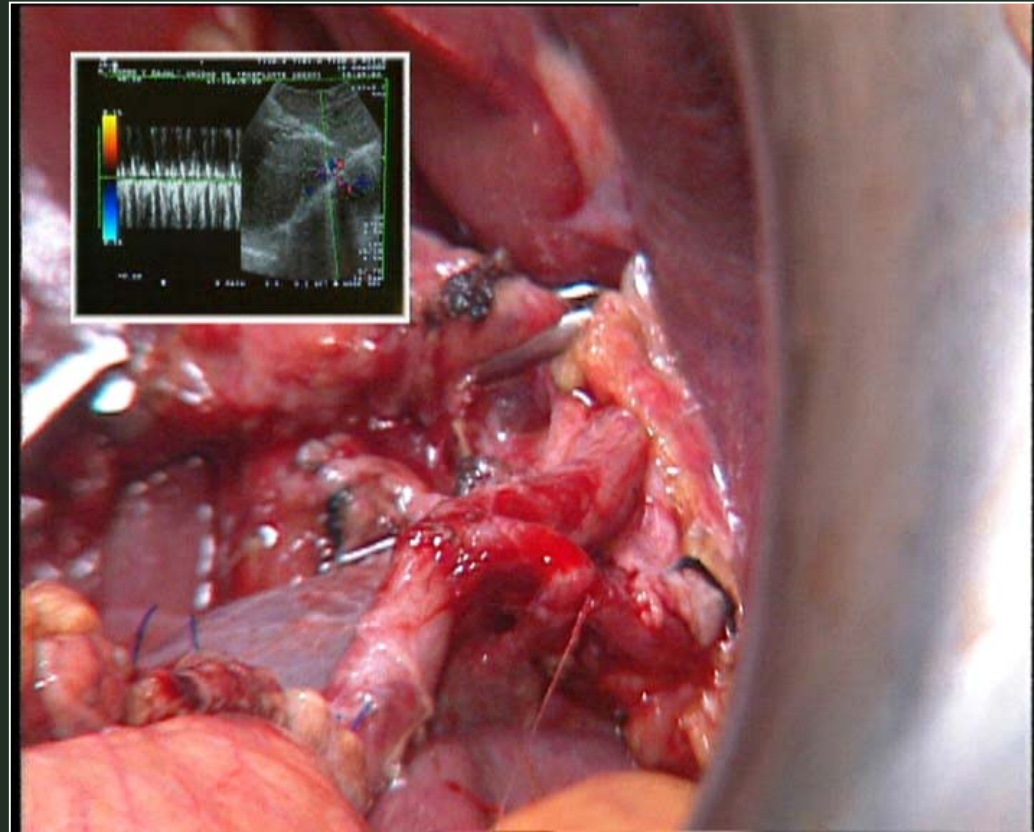
MICROCIRUGIA EN CIRUGIA GENERAL Y DIGESTIVA



Reconstrucción arteria hepática lobar derecha con técnica microquirúrgica



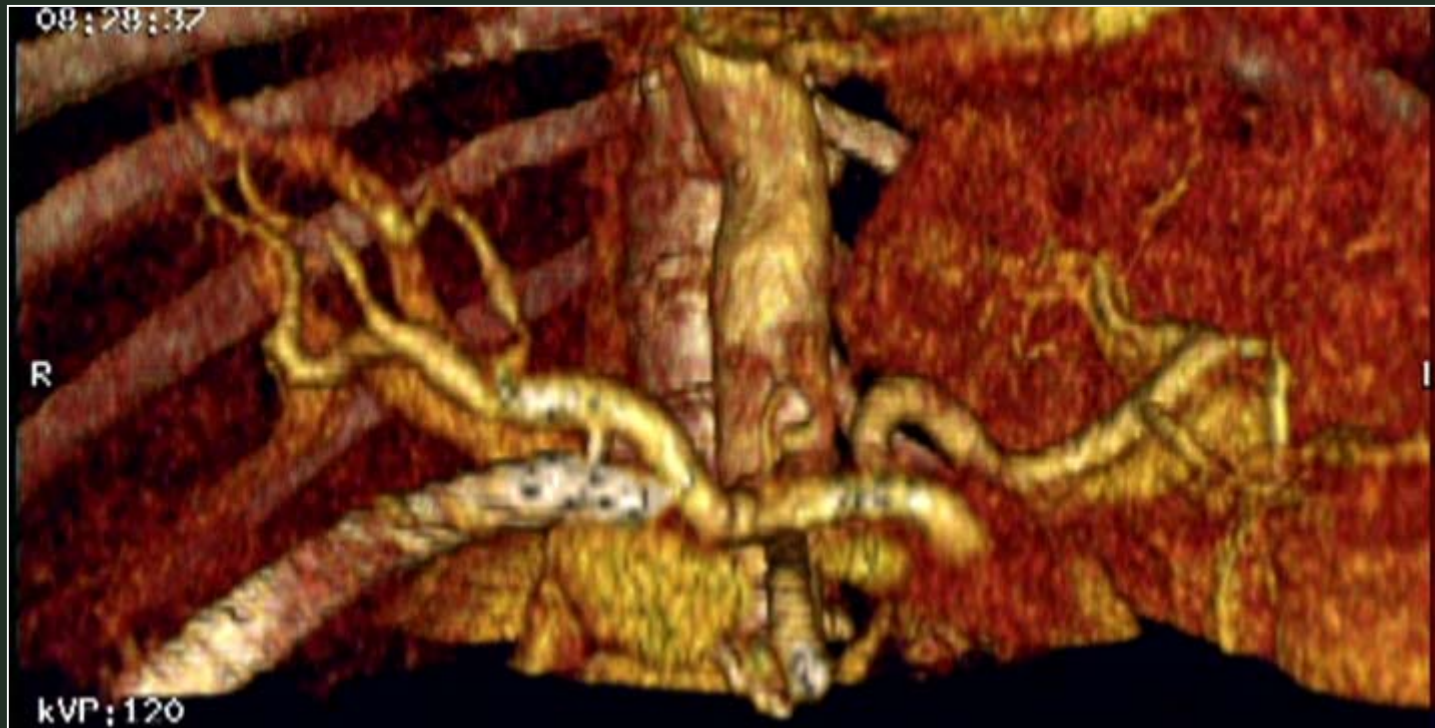MICROCIRUGIA EN CIRUGIA GENERAL Y DIGESTIVA



Reconstrucción arteria hepática lobar derecha con técnica microquirúrgica



MICROCIRUGIA EN CIRUGIA GENERAL Y DIGESTIVA



Estado radiológico post-operatorio tras la reconstrucción vascular microquirúrgica

