

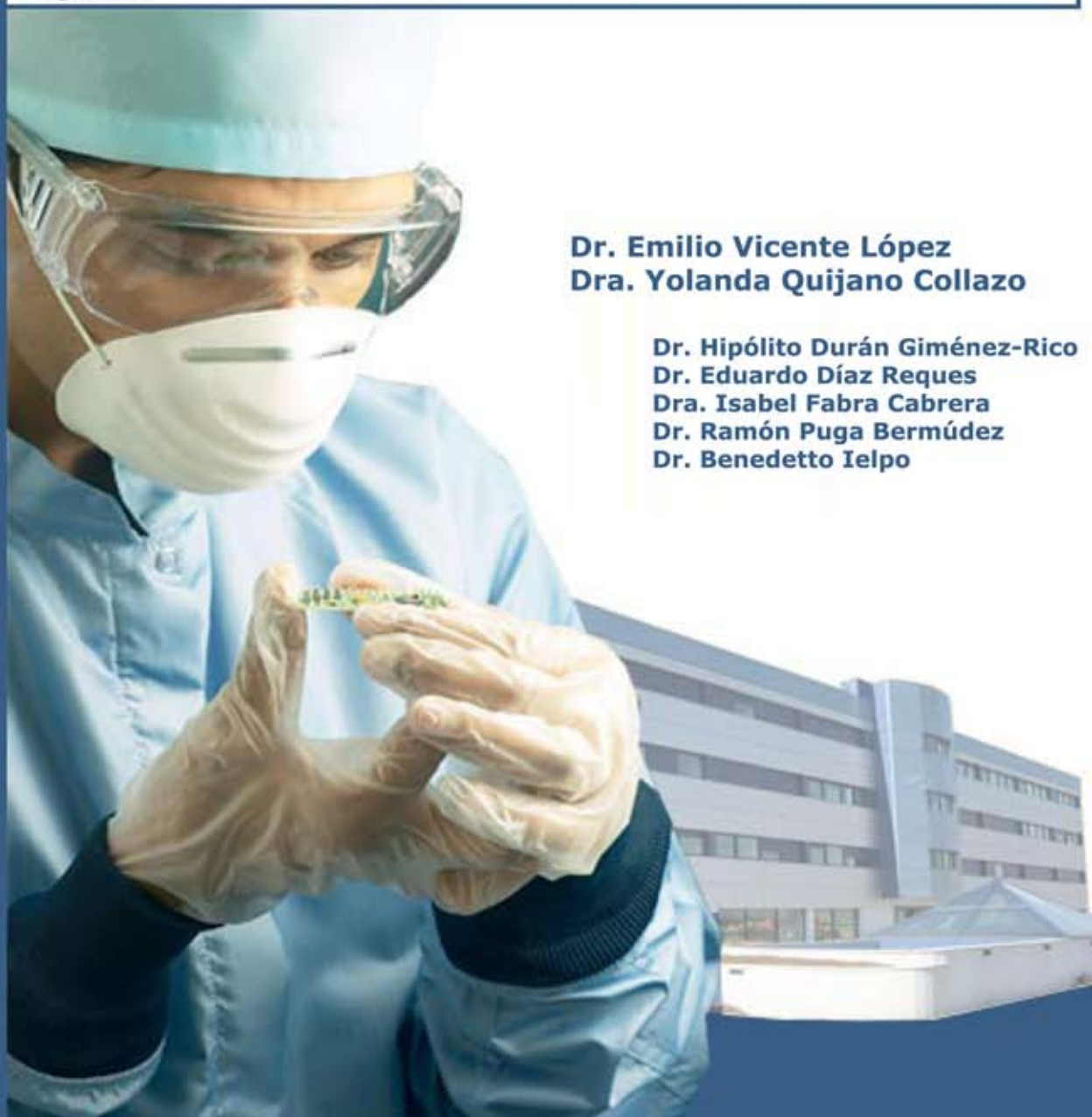

## Servicio de Cirugía General y Digestiva

Cirugía extendida pancreática

### Caso clínico:

Tumor neuroendocrino de cabeza de páncreas no funcionante con afectación de arteria (5 cm) y vena (6 cm) mesentérica superior



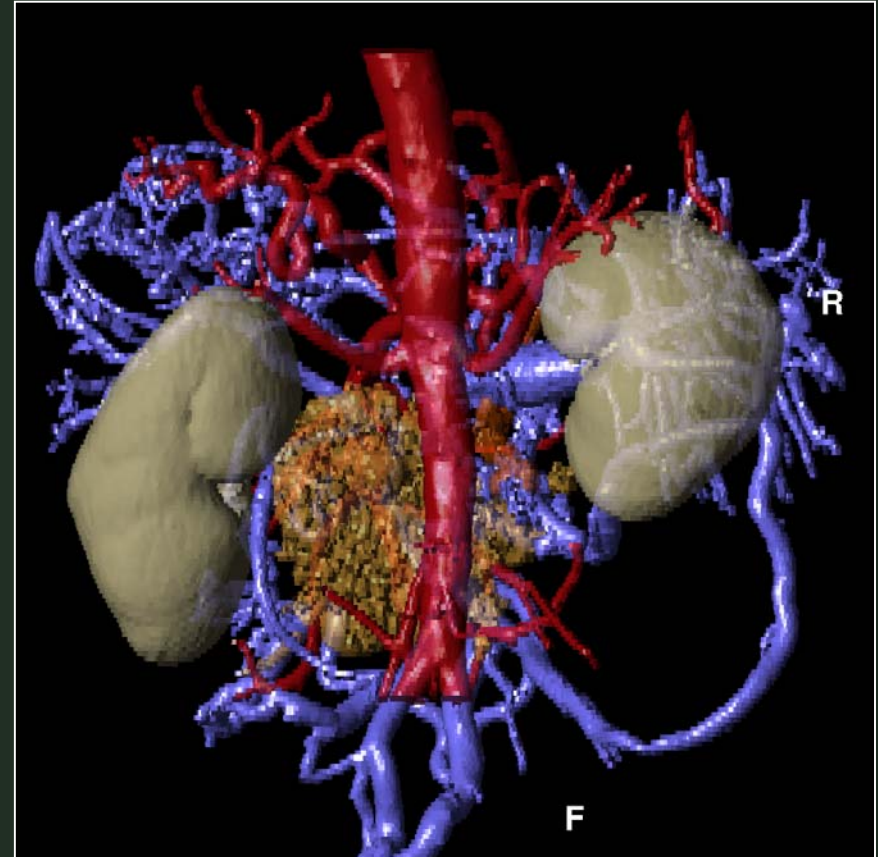
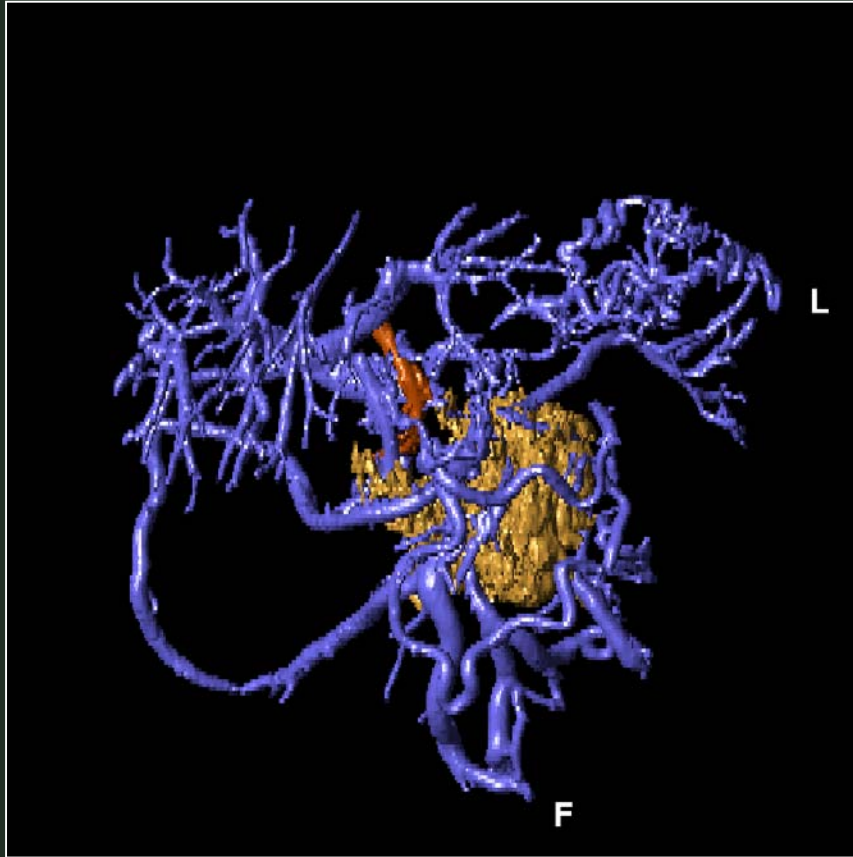
**Dr. Emilio Vicente López**  
**Dra. Yolanda Quijano Collazo**

**Dr. Hipólito Durán Giménez-Rico**  
**Dr. Eduardo Díaz Reques**  
**Dra. Isabel Fabra Cabrera**  
**Dr. Ramón Puga Bermúdez**  
**Dr. Benedetto Ielpo**

**Hospital Madrid-Norte-Sanchinarro**

**Casos Clínicos**

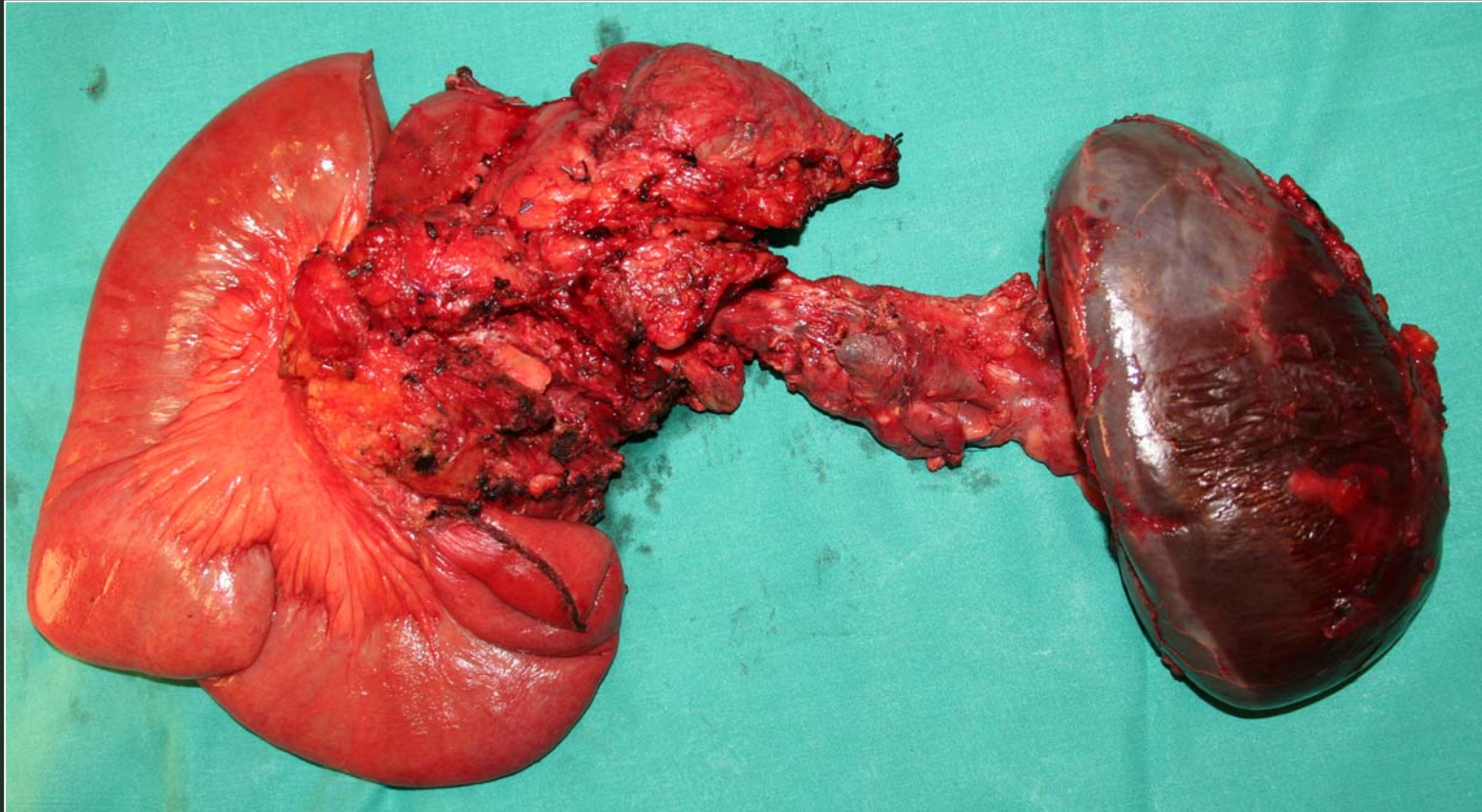
# CIRUGIA EXTENDIDA PANCREATICA



**Tumor neuroendocrino de cabeza de páncreas no  
funcionante con afectación de arteria (5 cm) y vena (6 cm)  
mesentérica superior**



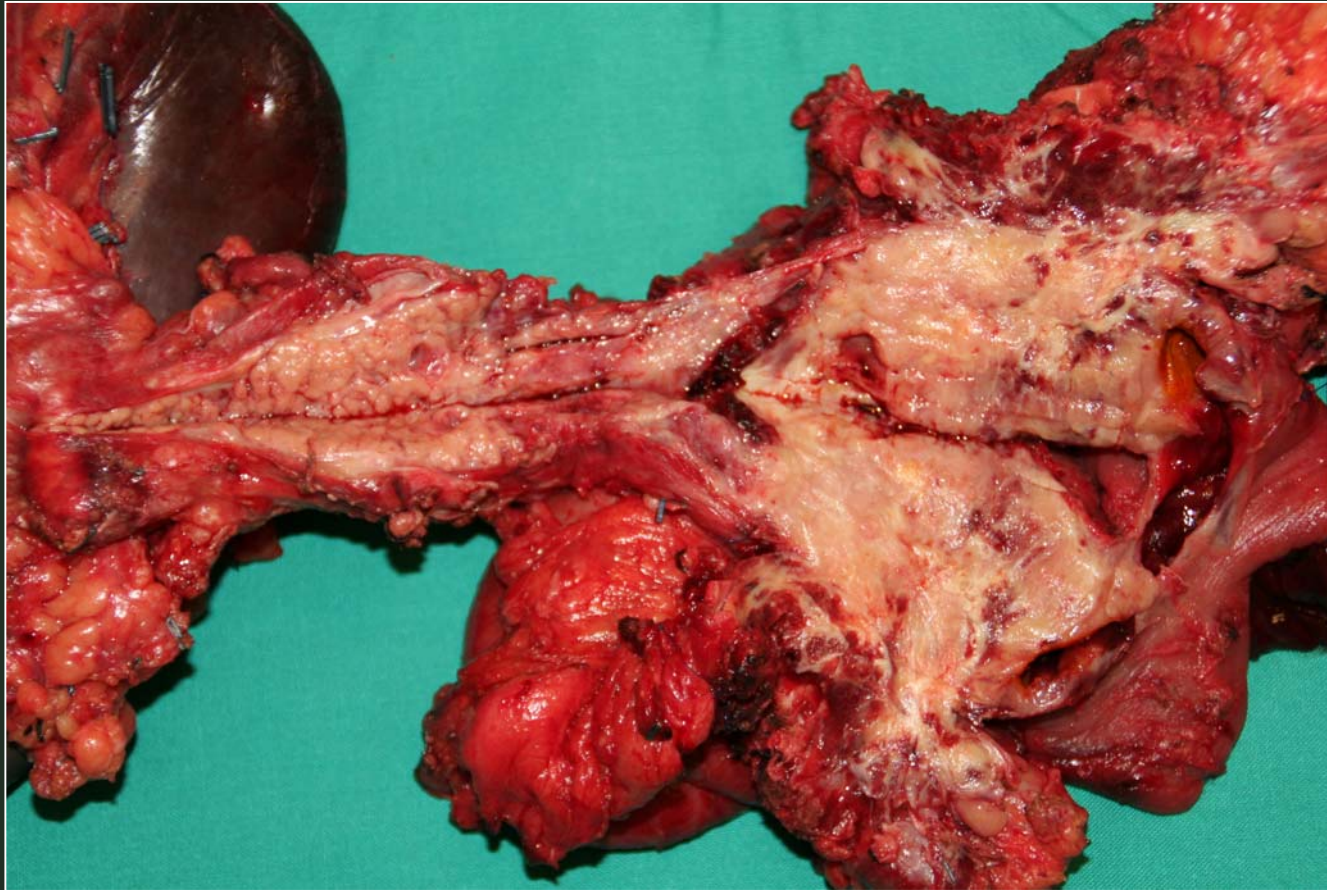
# CIRUGIA EXTENDIDA PANCREATICA



**Espleno-duodenopancreatectomía total con resección de arteria (5 cm) y vena mesentérica superior (6 cm)**



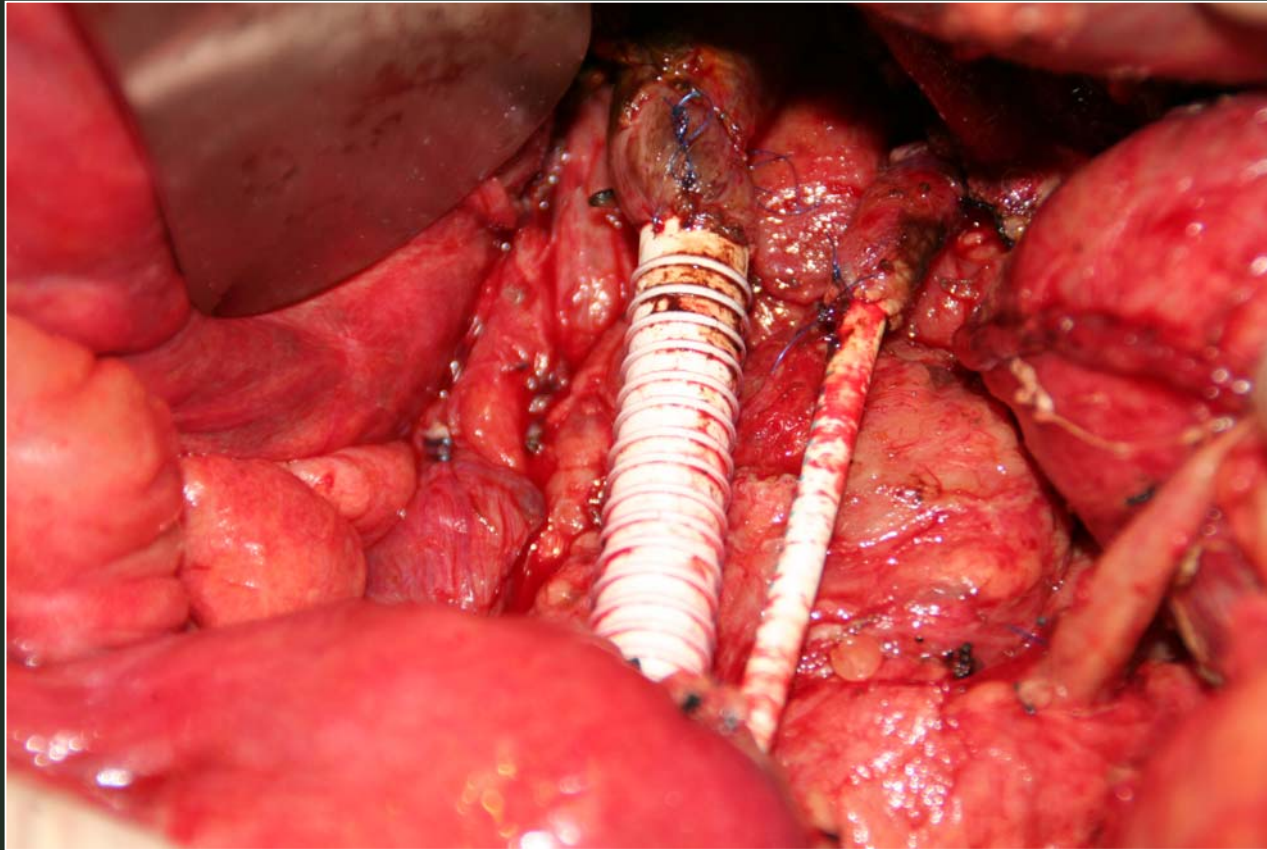
# CIRUGIA EXTENDIDA PANCREATICA



**Espleno-duodenopancreatectomía total con resección de arteria (5 cm) y vena mesentérica superior (6 cm)**



# CIRUGIA EXTENDIDA PANCREATICA



**Reconstrucción vascular con doble injerto anillado tras esplenoduodenopancreatectomía total con resección de arteria y vena mesentérica superior**

