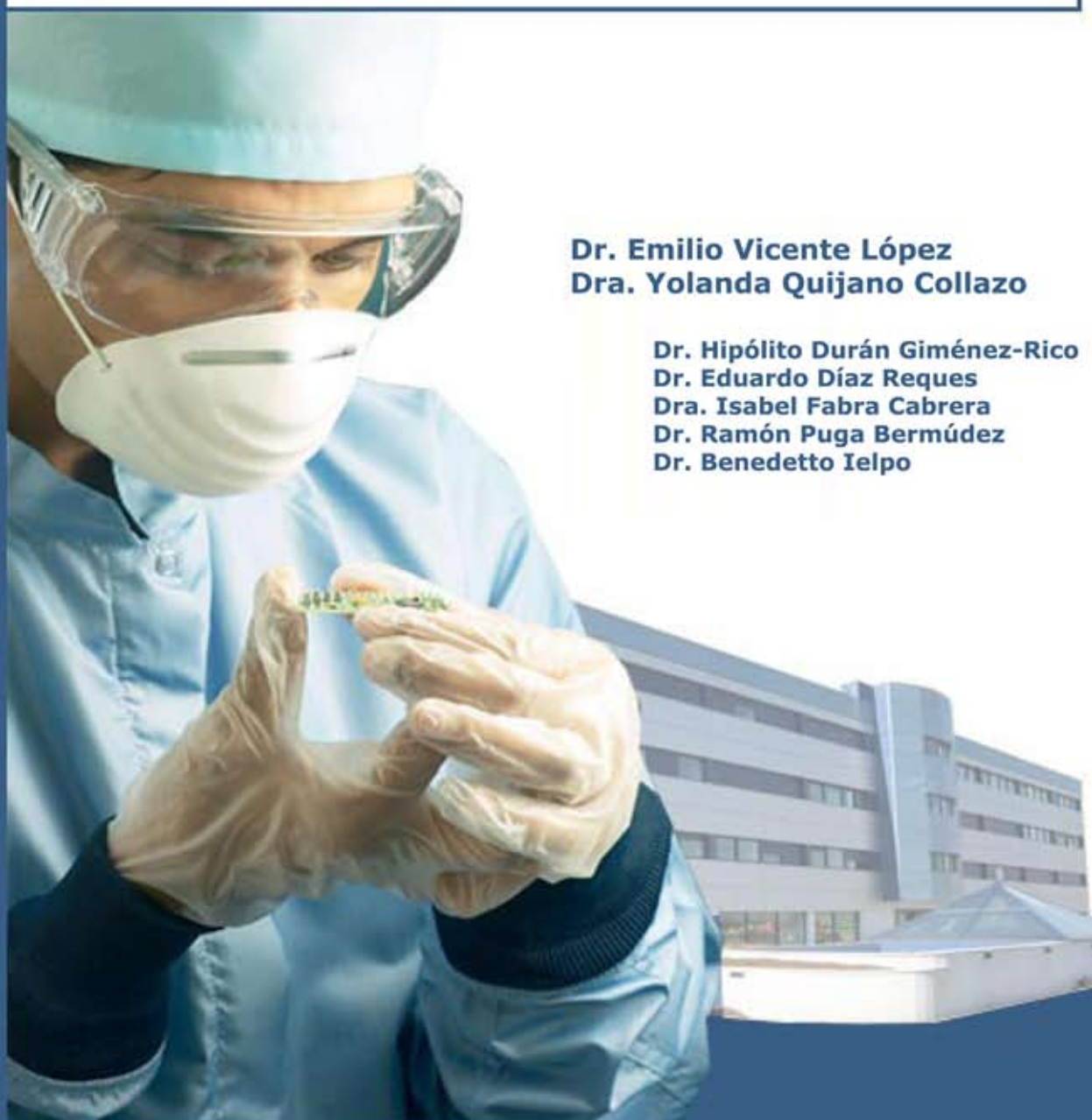



Servicio de Cirugía General y Digestiva

Técnicas especiales en cirugía pancreática

Caso clínico:
Neoplasia quística mucinosa localizada en proceso uncinado
de páncreas



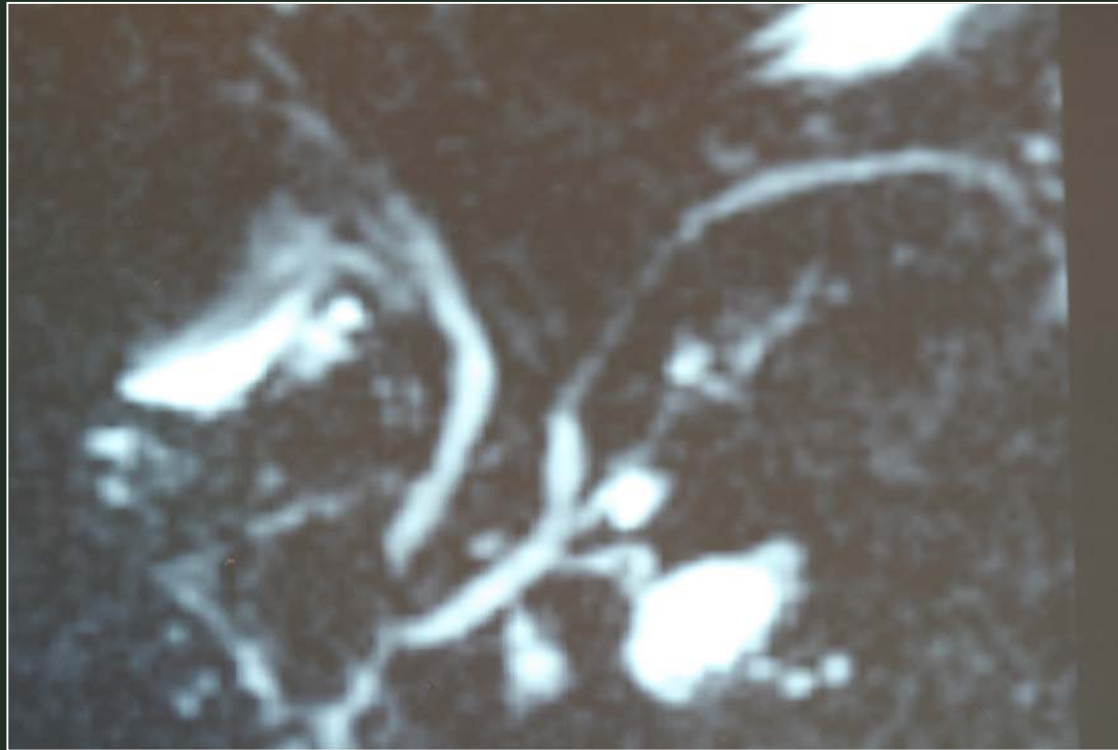
Dr. Emilio Vicente López
Dra. Yolanda Quijano Collazo

Dr. Hipólito Durán Giménez-Rico
Dr. Eduardo Díaz Reques
Dra. Isabel Fabra Cabrera
Dr. Ramón Puga Bermúdez
Dr. Benedetto Ielpo

Hospital Madrid-Norte-Sanchinarro

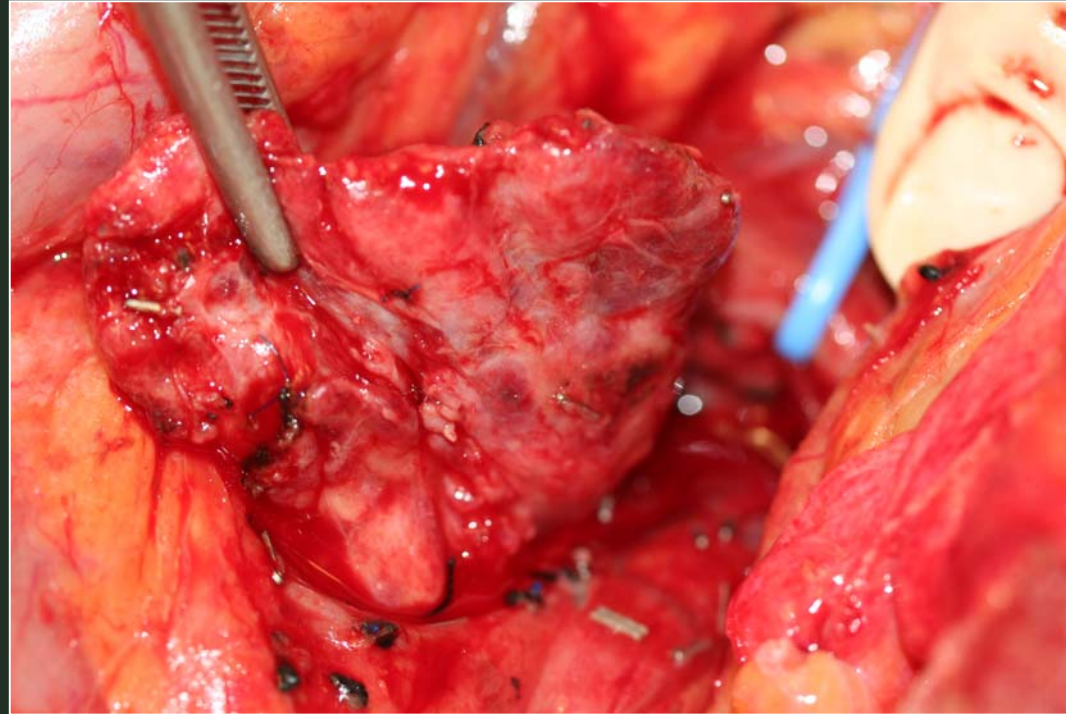
Casos Clínicos

TECNICAS ESPECIALES EN CIRUGIA PANCREATICA



Neoplasia quística mucinosa localizada en proceso uncinado de páncreas

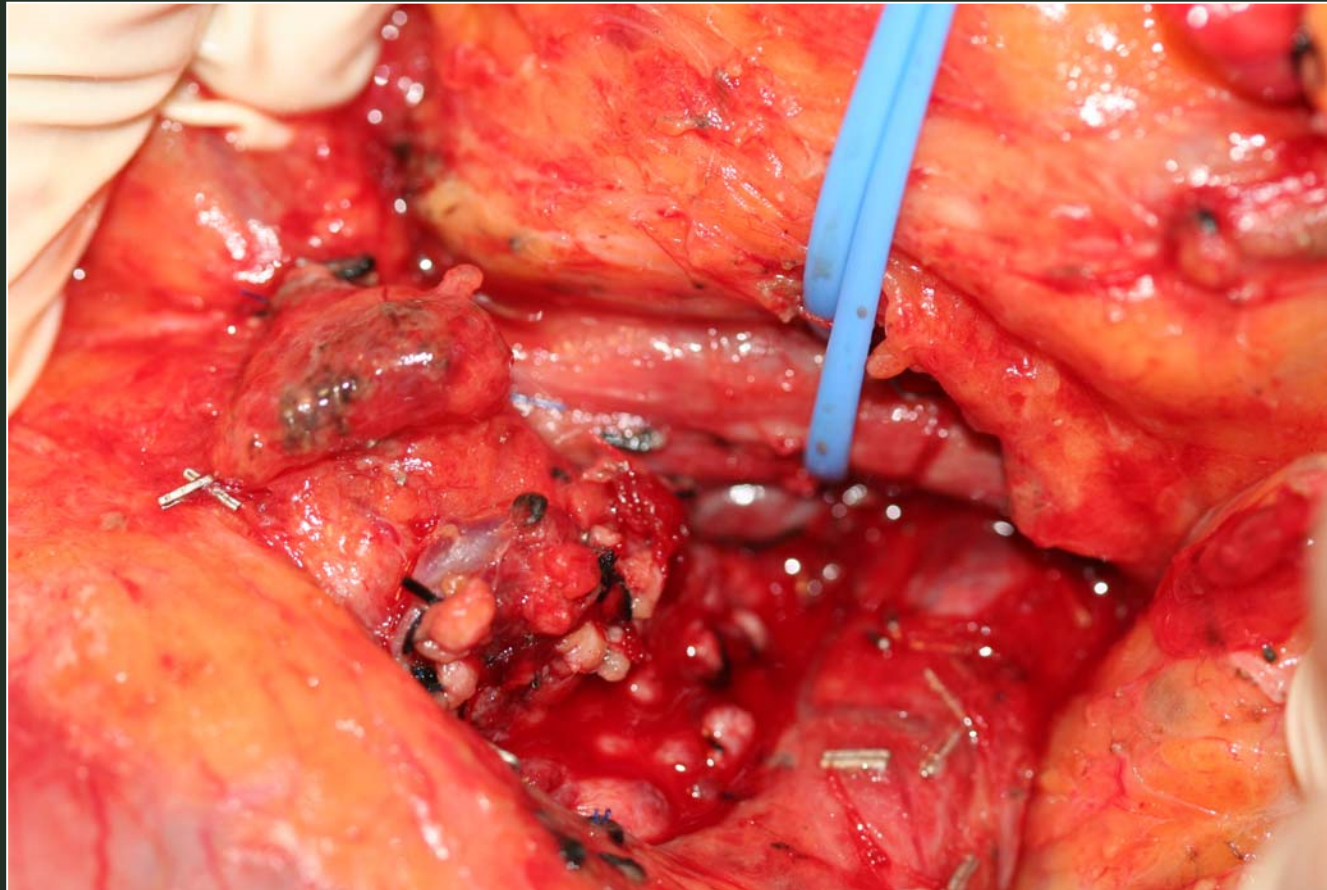
TECNICAS ESPECIALES EN CIRUGIA PANCREATICA



Neoplasia quística mucinosa localizada en proceso uncinado de páncreas



TECNICAS ESPECIALES EN CIRUGIA PANCREATICA



Resección de proceso uncinado de páncreas

