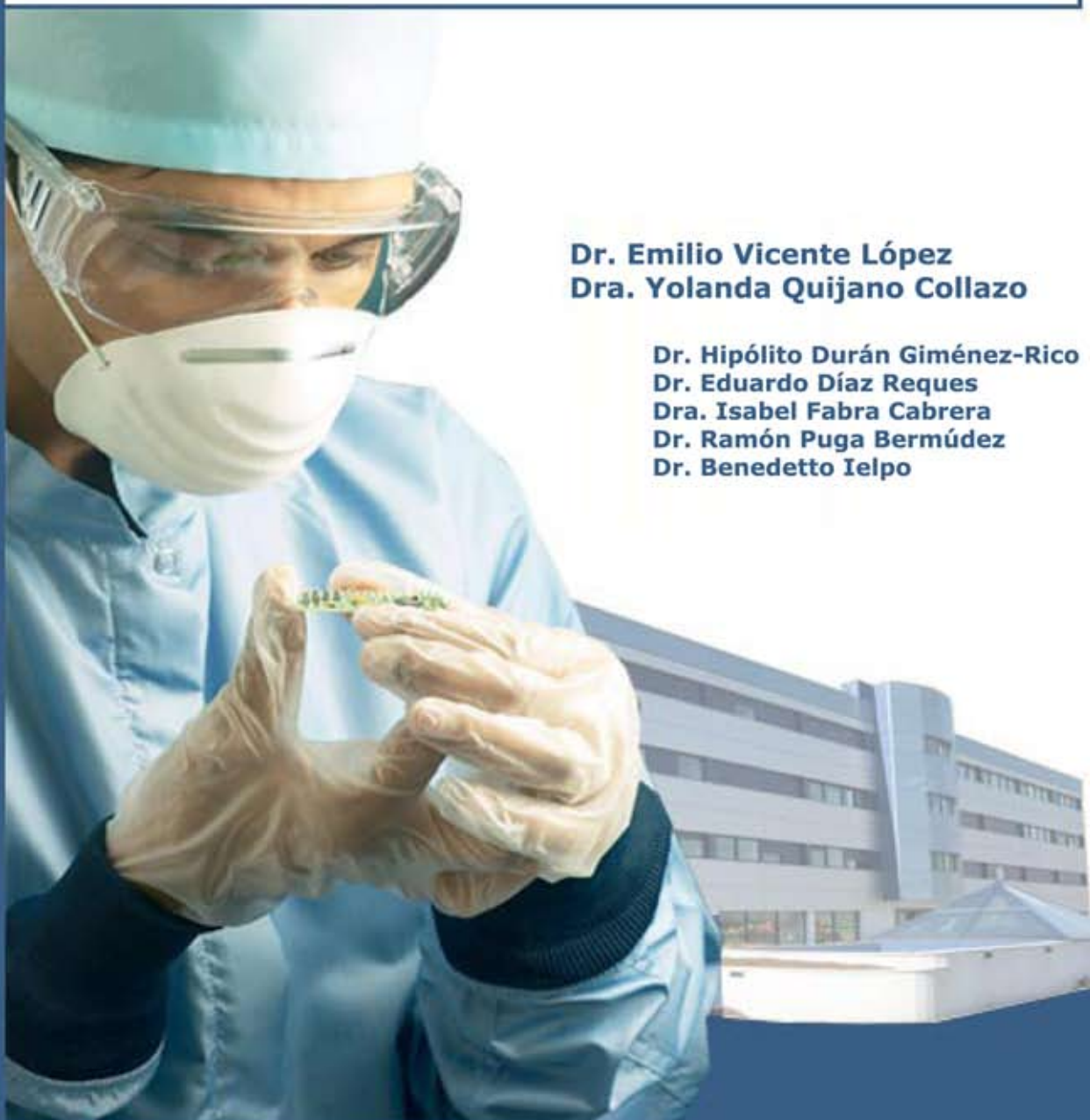



## Servicio de Cirugía General y Digestiva

Técnicas especiales en cirugía pancreática

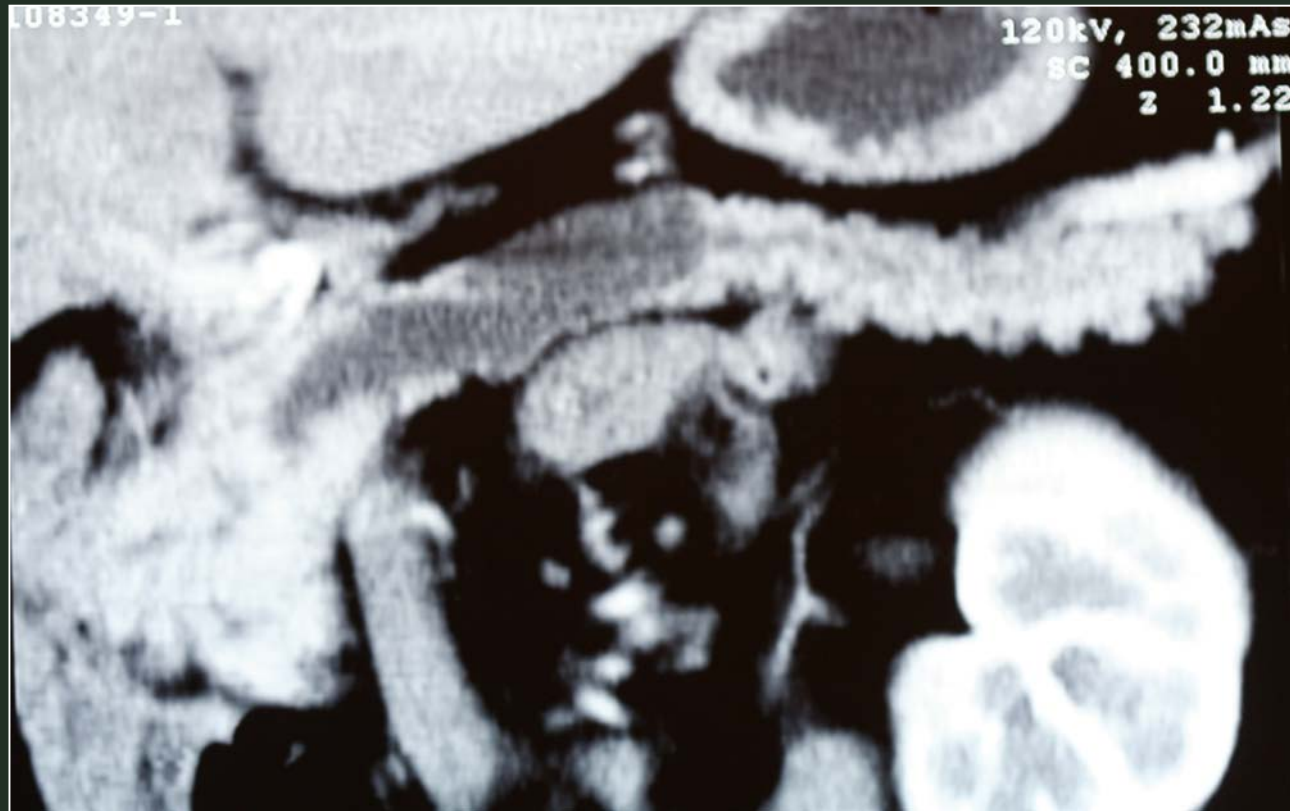**Caso clínico:**  
Neoplasia papilar intraductal mucinosa



**Dr. Emilio Vicente López**  
**Dra. Yolanda Quijano Collazo**

**Dr. Hipólito Durán Giménez-Rico**  
**Dr. Eduardo Díaz Reques**  
**Dra. Isabel Fabra Cabrera**  
**Dr. Ramón Puga Bermúdez**  
**Dr. Benedetto Ielpo**

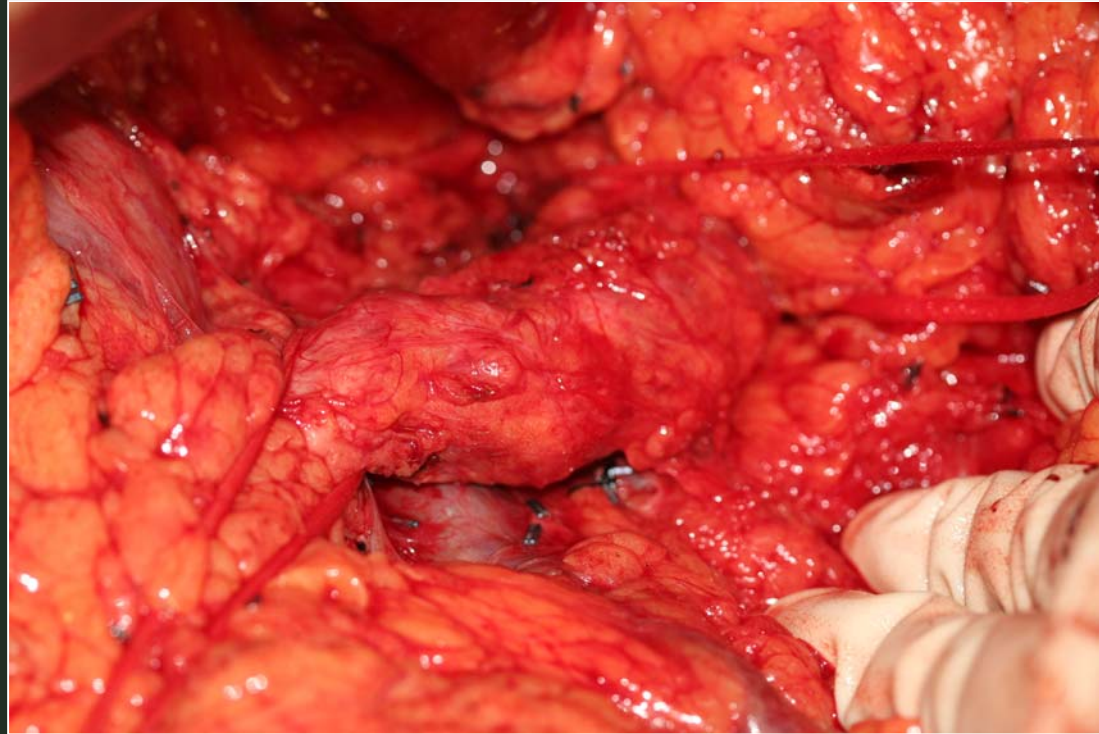
# TECNICAS ESPECIALES EN CIRUGIA PANCREATICA



**Neoplasia papilar intraductal mucinosa**



# TECNICAS ESPECIALES EN CIRUGIA PANCREATICA

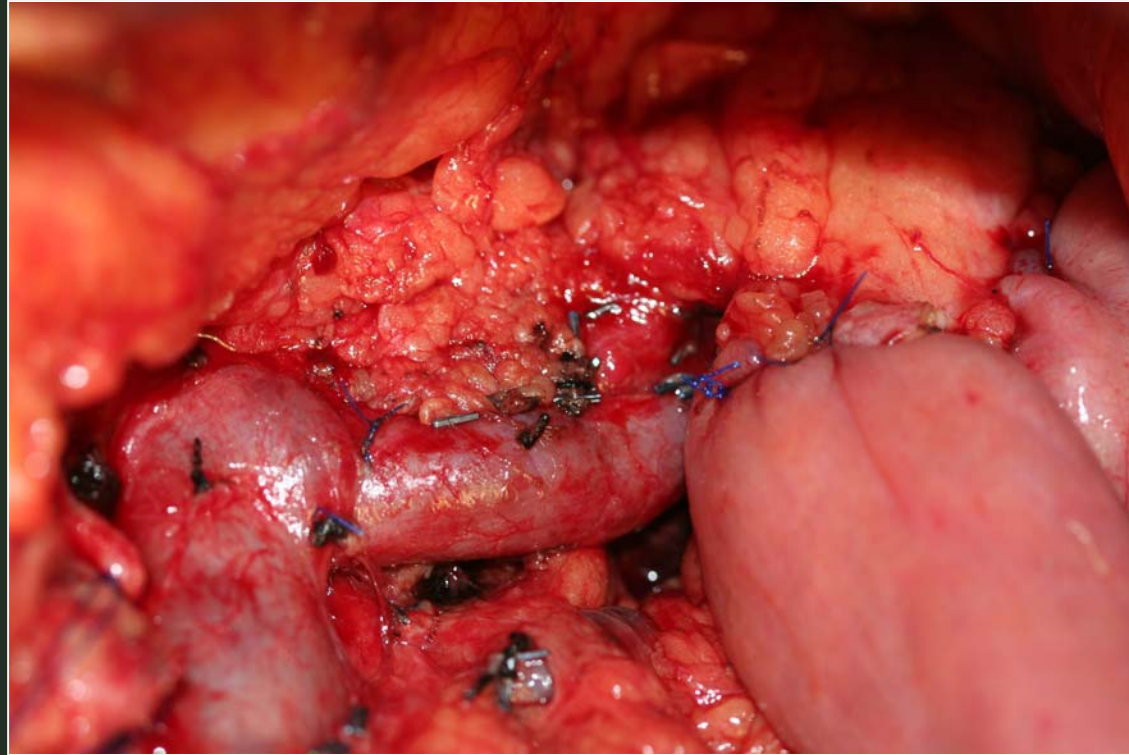


**Neoplasia papilar intraductal mucinosa situada en la unión de cabeza y cuerpo de páncreas**





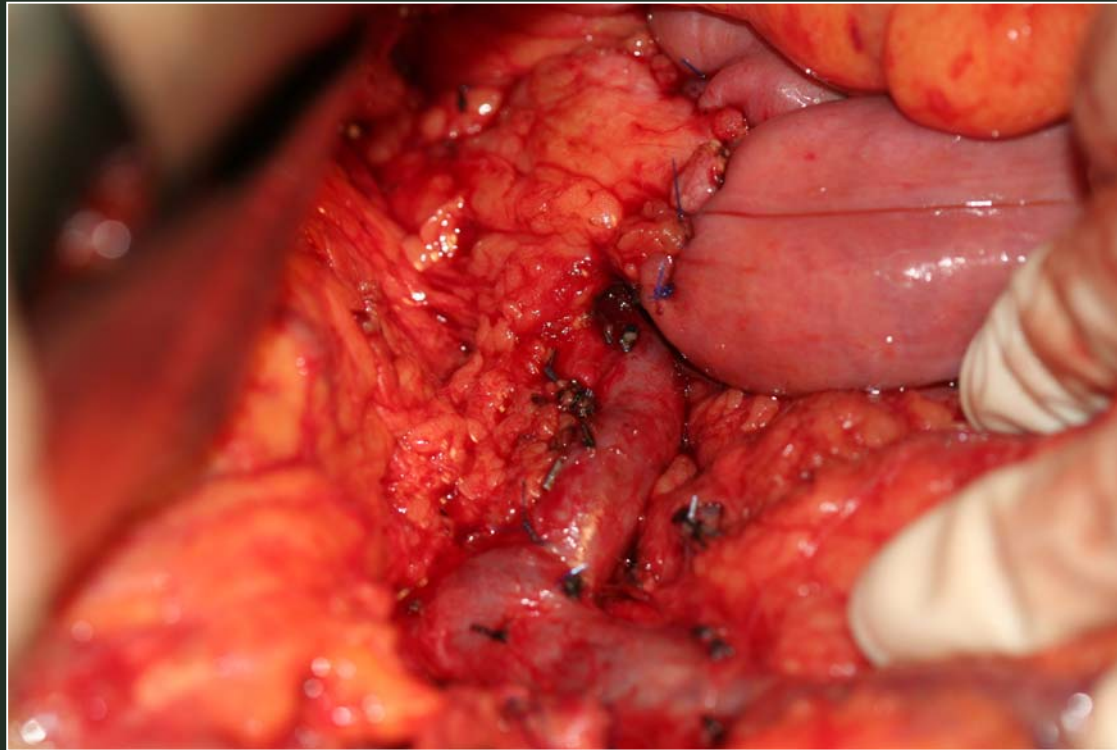
# TECNICAS ESPECIALES EN CIRUGIA PANCREATICA



**Resección de neoplasia papilar intraductal mucinosa situada en la unión de cabeza y cuerpo de páncreas**



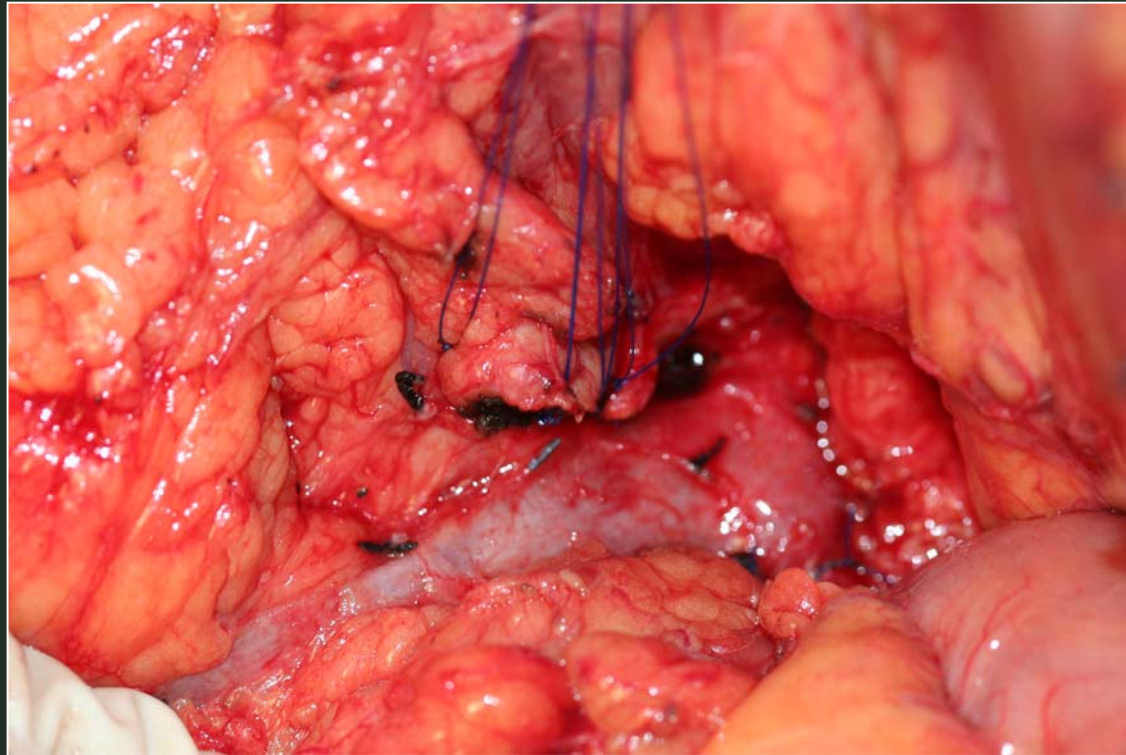
# TECNICAS ESPECIALES EN CIRUGIA PANCREATICA



**Resección de neoplasia papilar intraductal mucinosa situada en la unión de cabeza y cuerpo de páncreas.  
Anastomosis distal pancreato-yeyunal**



# TECNICAS ESPECIALES EN CIRUGIA PANCREATICA



**Resección de neoplasia papilar intraductal mucinosa situada en la unión de cabeza y cuerpo de páncreas.  
Cierre del muñón pancreático cefálico**

