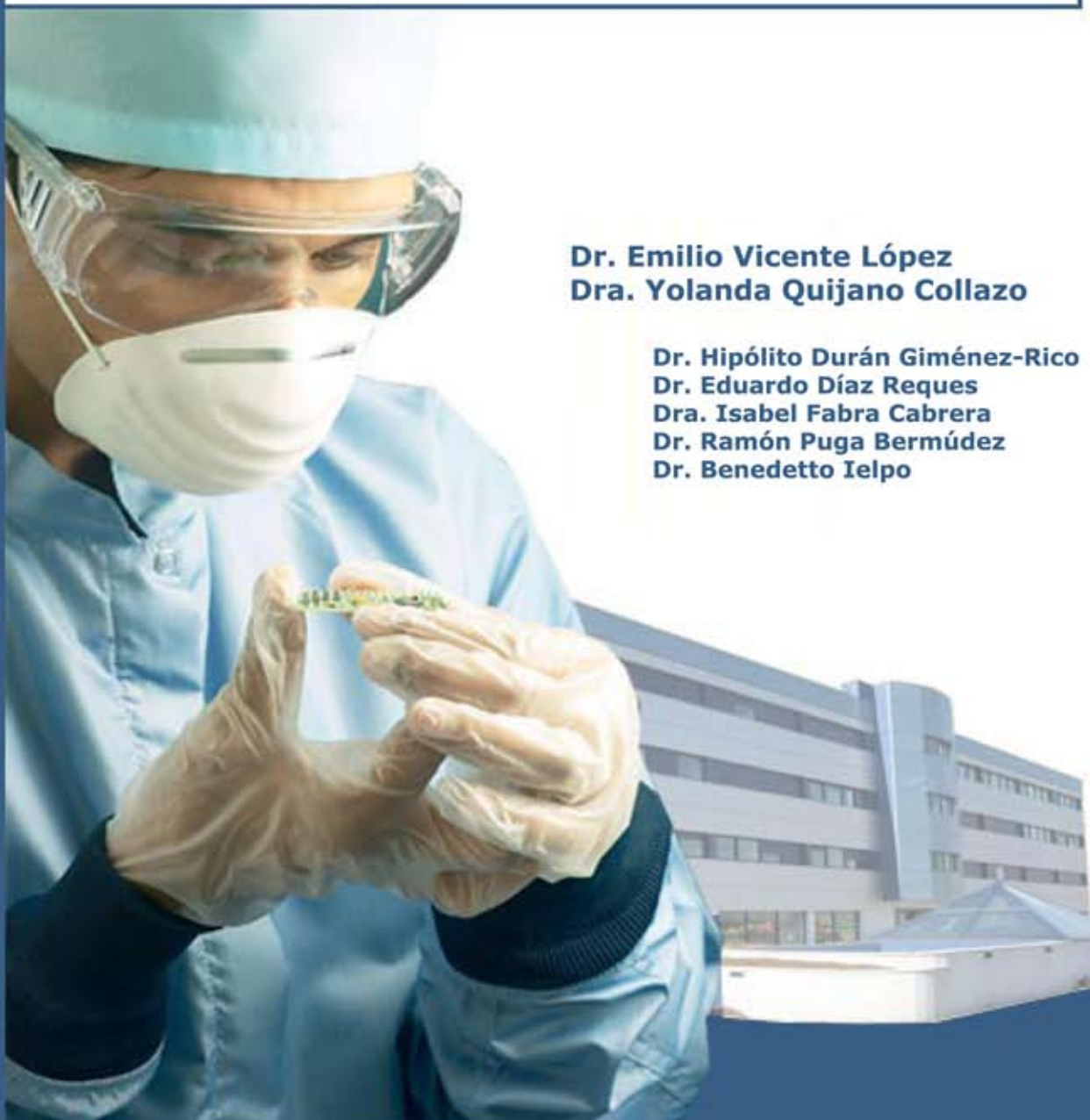



Servicio de Cirugía General y Digestiva

Técnicas especiales en cirugía pancreática

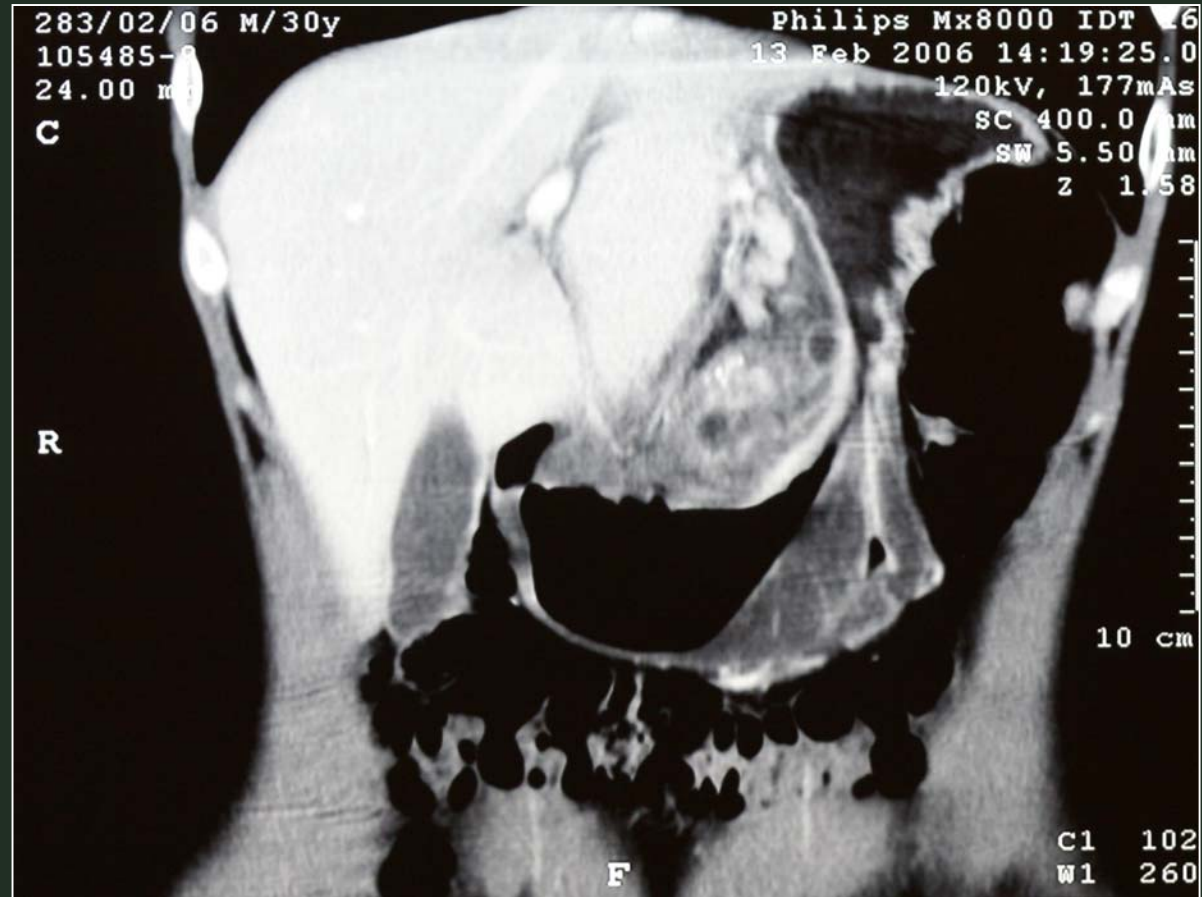
Caso clínico:
Distrofia quística de páncreas heterotópico antral



Dr. Emilio Vicente López
Dra. Yolanda Quijano Collazo

Dr. Hipólito Durán Giménez-Rico
Dr. Eduardo Díaz Reques
Dra. Isabel Fabra Cabrera
Dr. Ramón Puga Bermúdez
Dr. Benedetto Ielpo

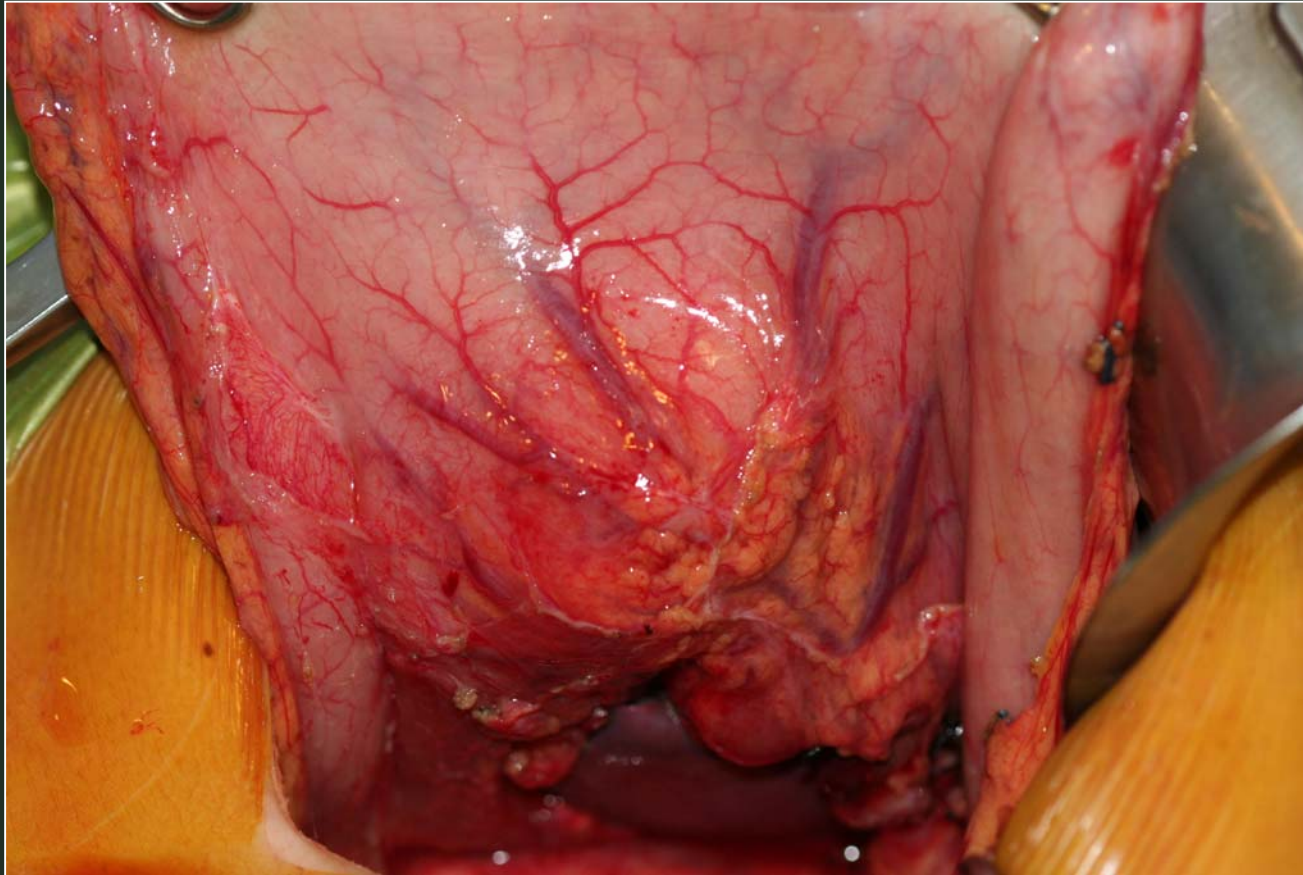
TECNICAS ESPECIALES EN CIRUGIA PANCREATICA



Distrofia quística de páncreas heterotópico antral



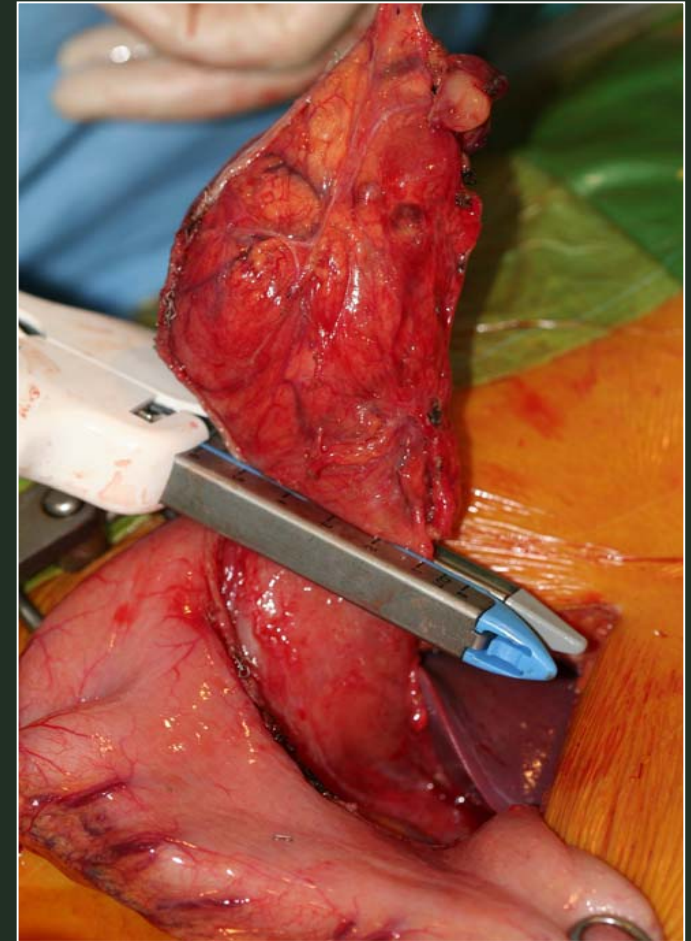
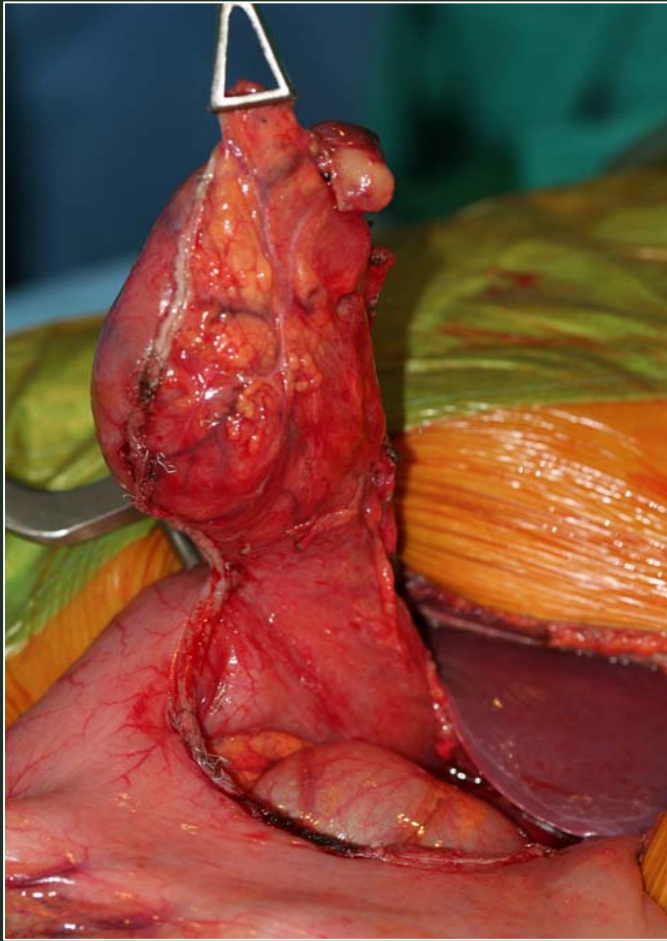TECNICAS ESPECIALES EN CIRUGIA PANCREATICA



Distrofia quística de páncreas heterotópico antral



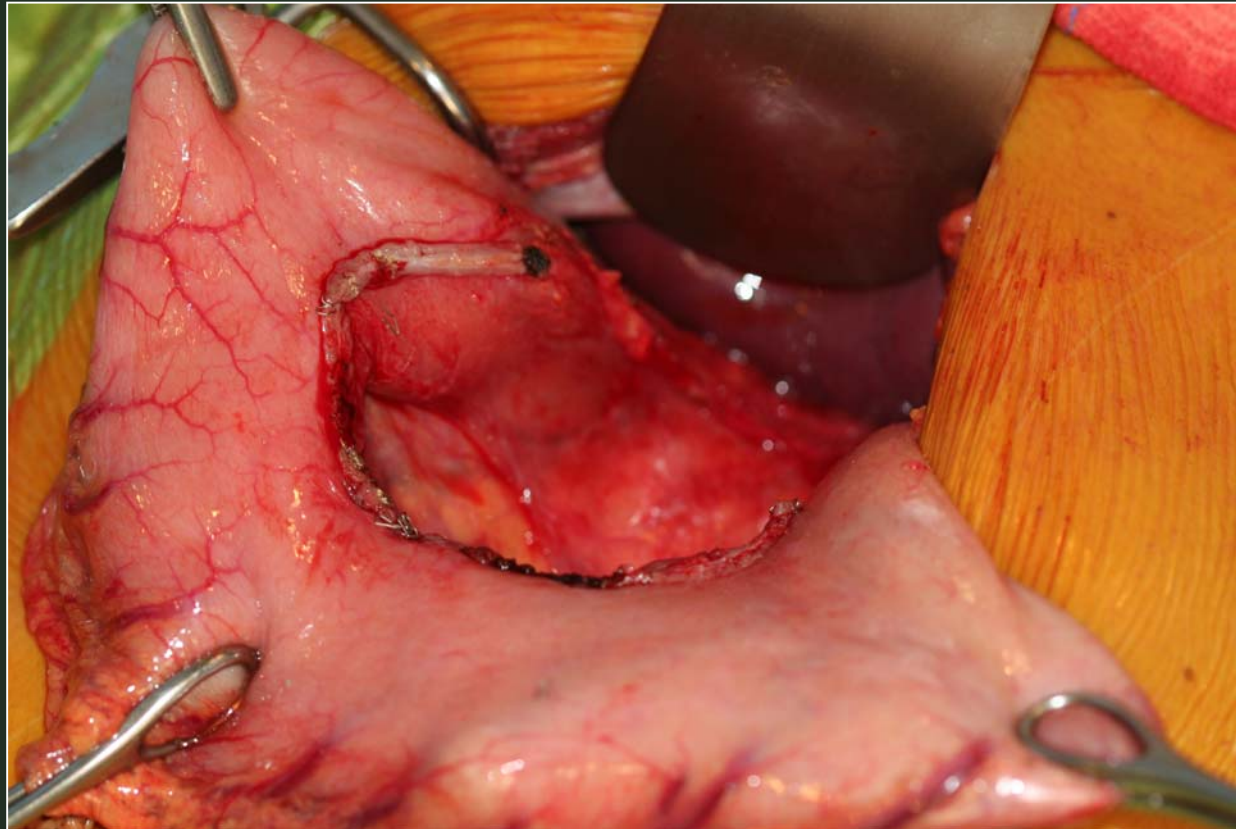
TECNICAS ESPECIALES EN CIRUGIA PANCREATICA



Resección de distrofia quística de páncreas heterotópico antral



TECNICAS ESPECIALES EN CIRUGIA PANCREATICA



Resección de distrofia quística de páncreas heterotópico antral

