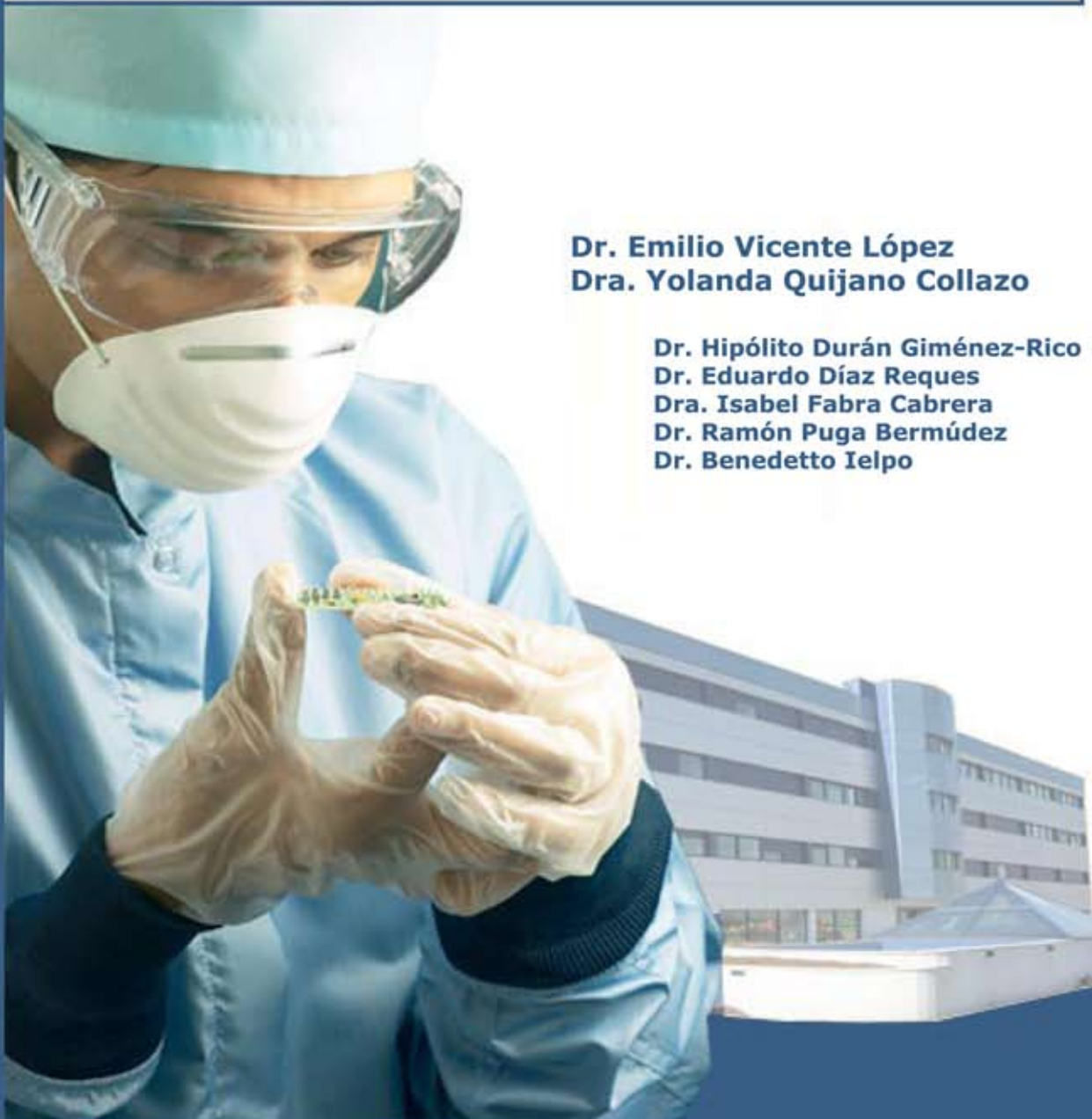



Servicio de Cirugía General y Digestiva

Cirugía de la vena cava inferior

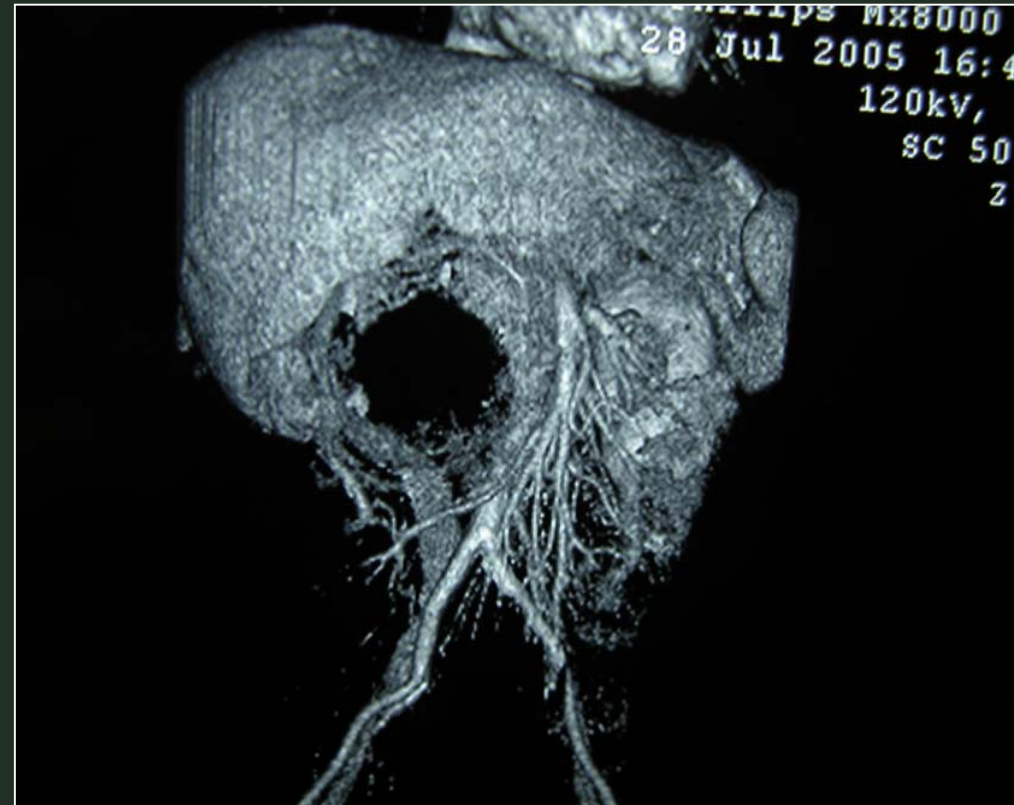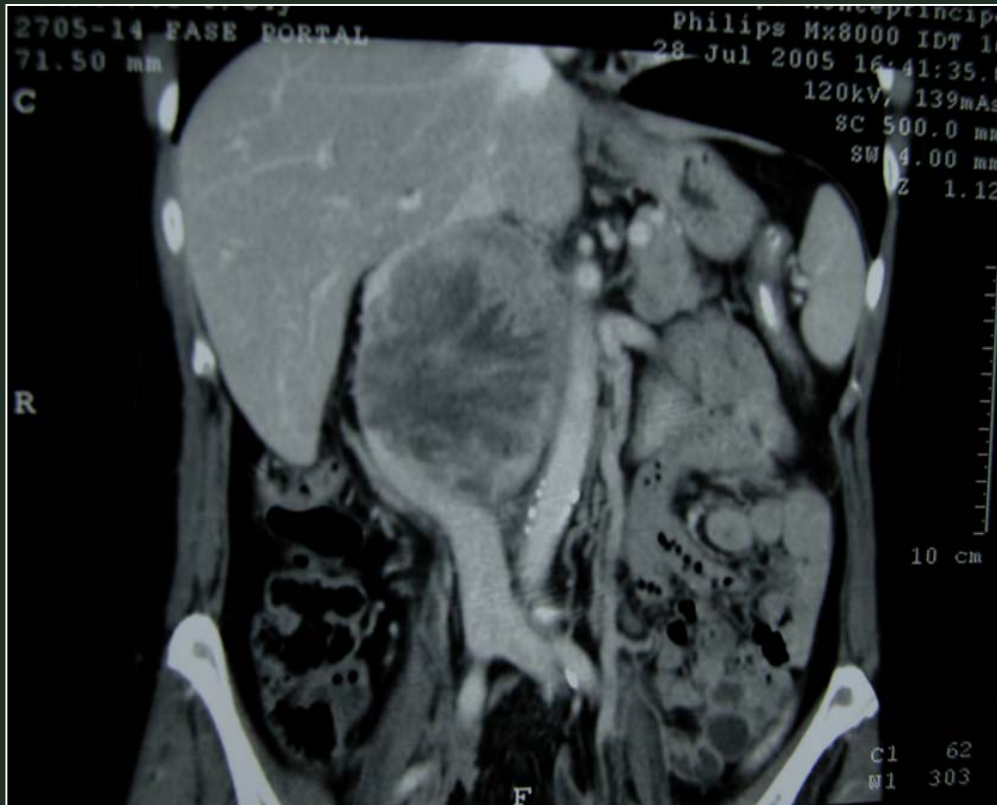Caso clínico:
Tumoración retroperitoneal de origen vascular.
Leiomioma de vena cava inferior



Dr. Emilio Vicente López
Dra. Yolanda Quijano Collazo

Dr. Hipólito Durán Giménez-Rico
Dr. Eduardo Díaz Reques
Dra. Isabel Fabra Cabrera
Dr. Ramón Puga Bermúdez
Dr. Benedetto Ielpo

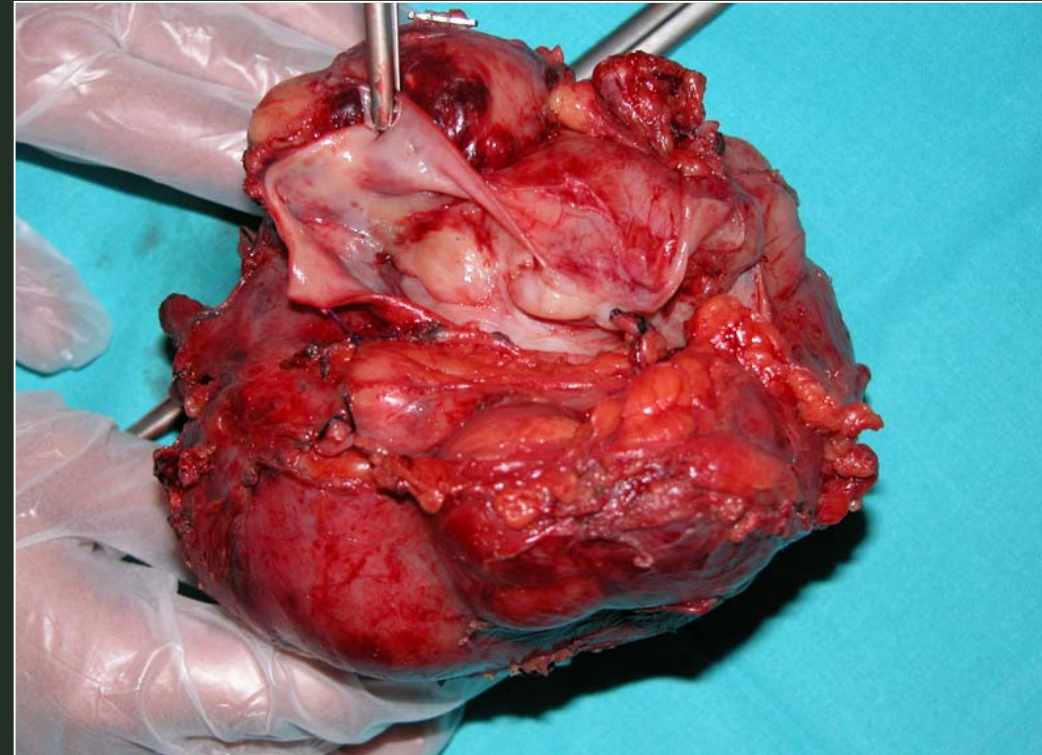
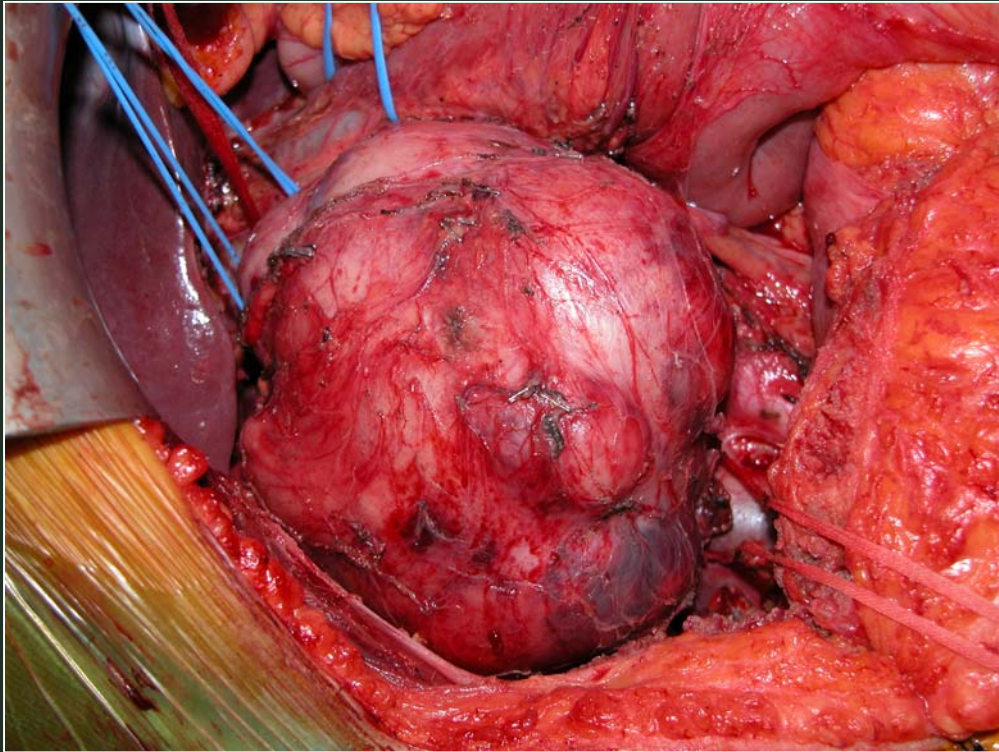
CIRUGIA DE LA VENA CAVA INFERIOR



**Tumoración retroperitoneal de origen vascular.
Leiomioma de vena cava inferior**



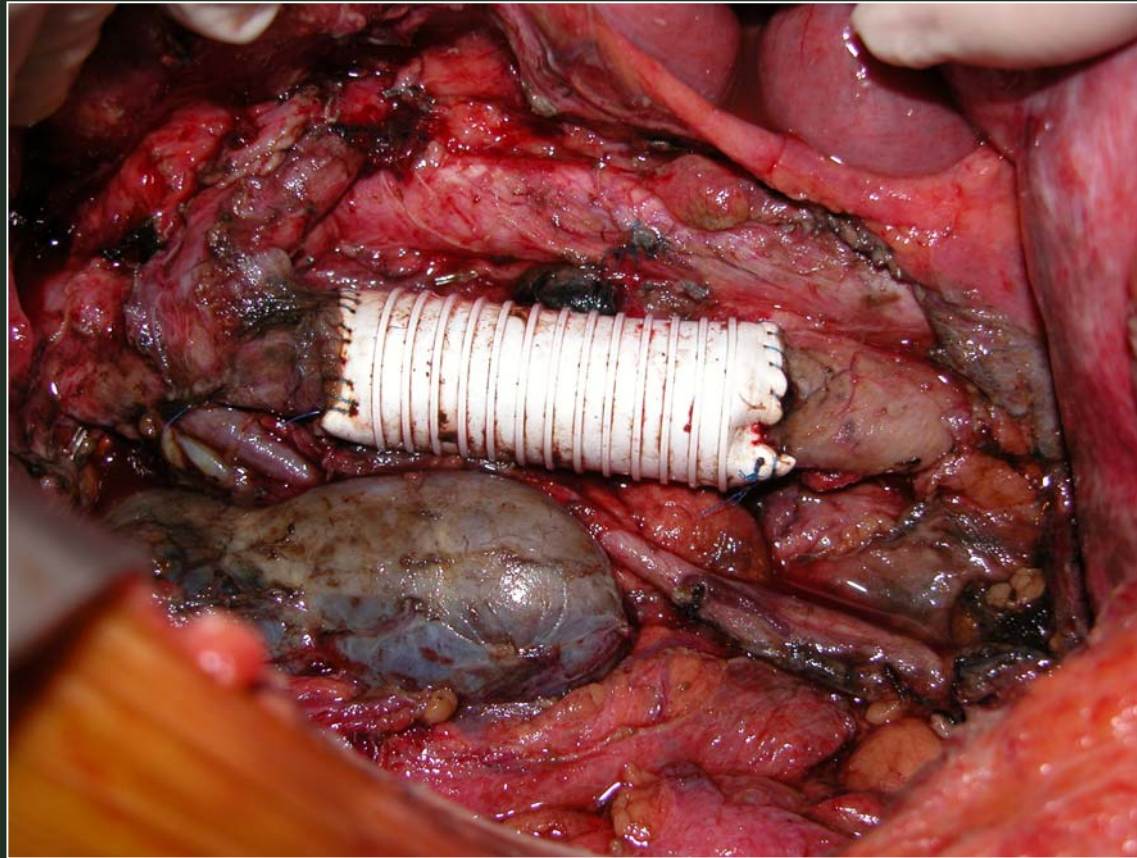
CIRUGIA DE LA VENA CAVA INFERIOR



**Tumoración retroperitoneal de origen vascular.
Leiomiocarcoma de vena cava inferior**



CIRUGIA DE LA VENA CAVA INFERIOR



Resección tumoral con prótesis sustitutiva de vena cava inferior y reimplante de vena renal derecha

