

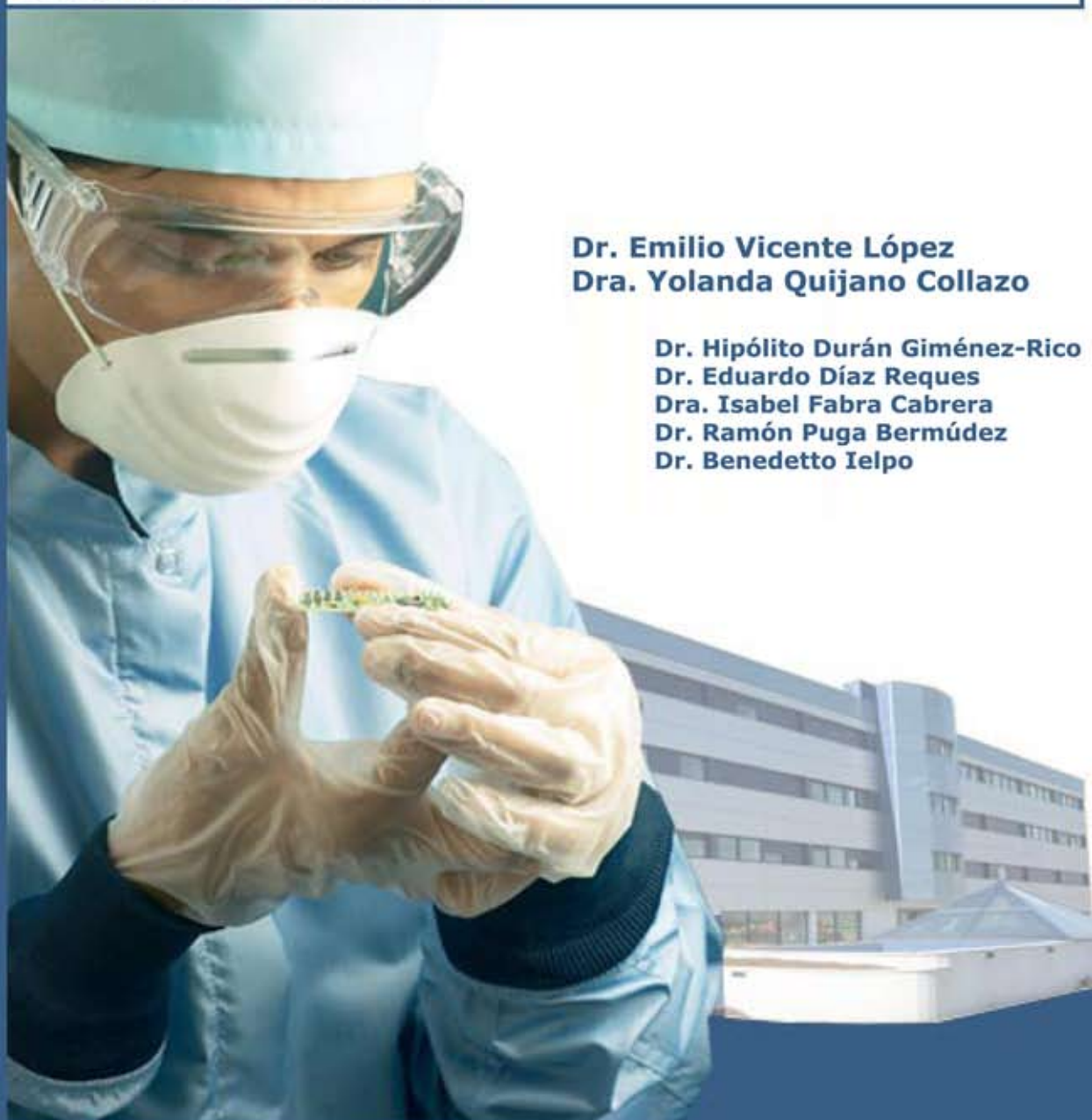

## Servicio de Cirugía General y Digestiva

Cirugía extracorpórea hepática

**Caso clínico:**

**Tumoración hepática (colangiocarcinoma intrahepático) con infiltración de vena cava inferior, vena hepática derecha, vena hepática media y afectación de la vena hepática izquierda en el origen de la vena cava inferior**



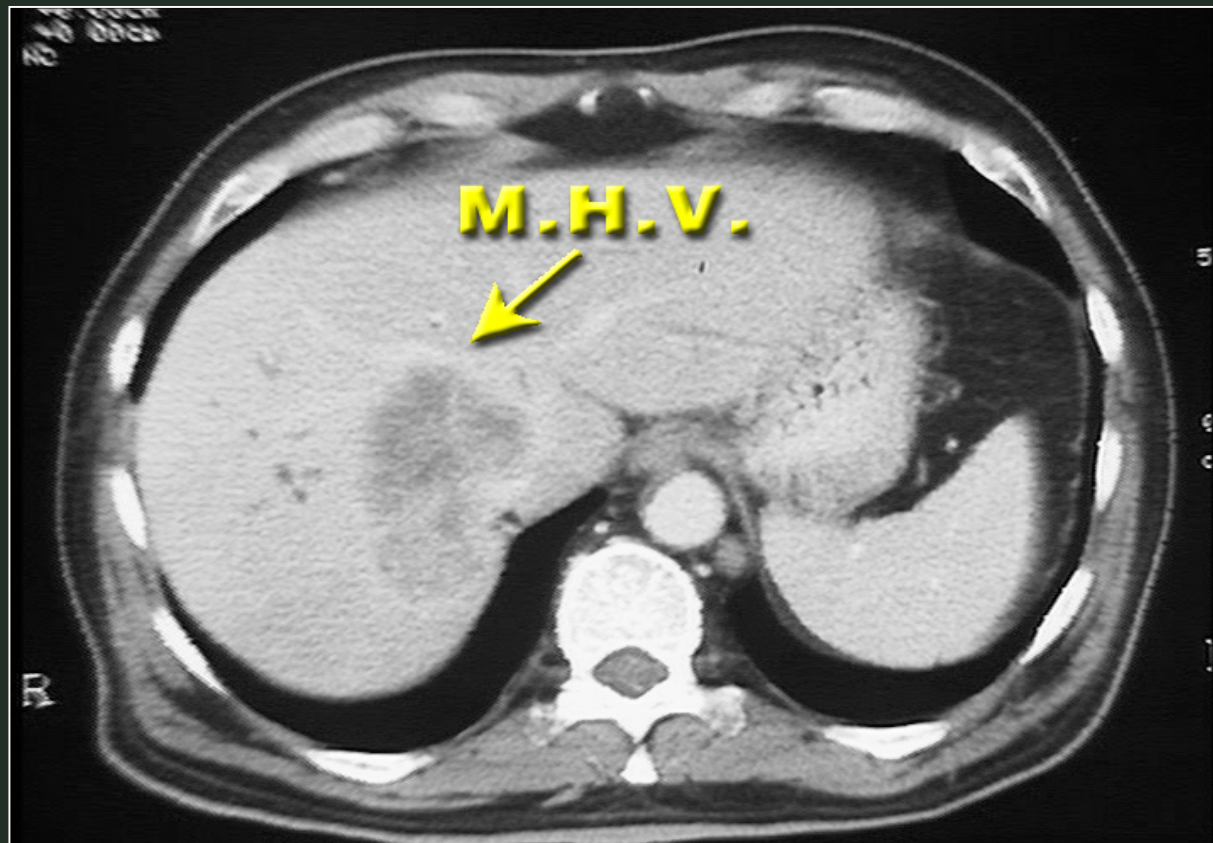
**Dr. Emilio Vicente López**  
**Dra. Yolanda Quijano Collazo**

**Dr. Hipólito Durán Giménez-Rico**  
**Dr. Eduardo Díaz Reques**  
**Dra. Isabel Fabra Cabrera**  
**Dr. Ramón Puga Bermúdez**  
**Dr. Benedetto Ielpo**

**Hospital Madrid-Norte-Sanchinarro**

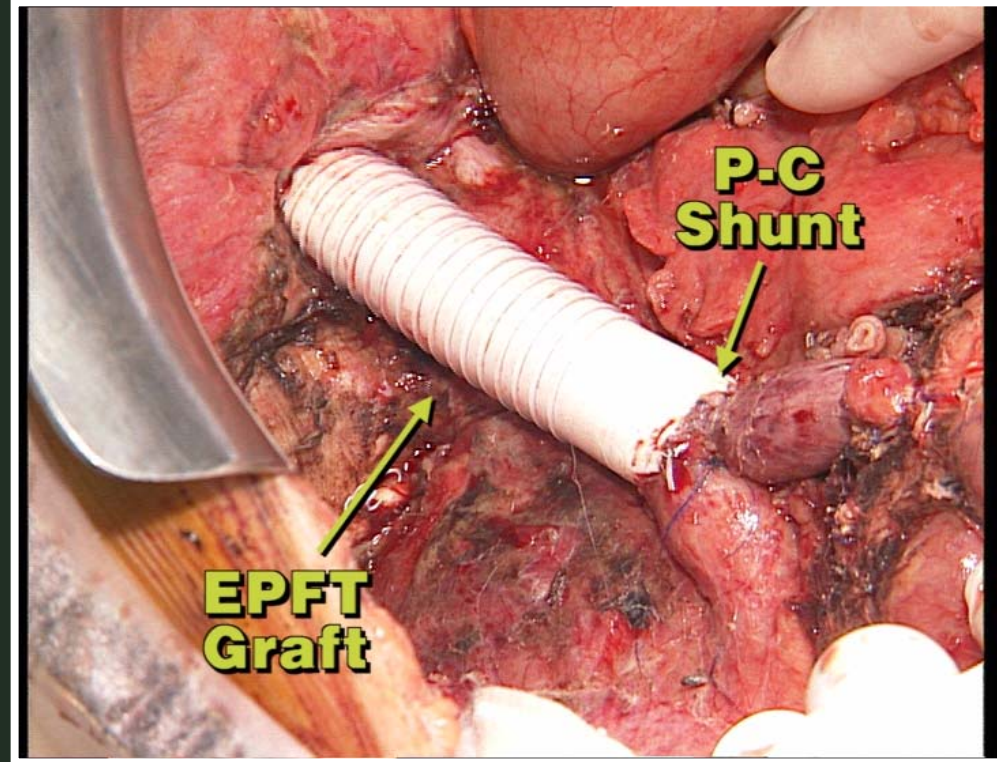
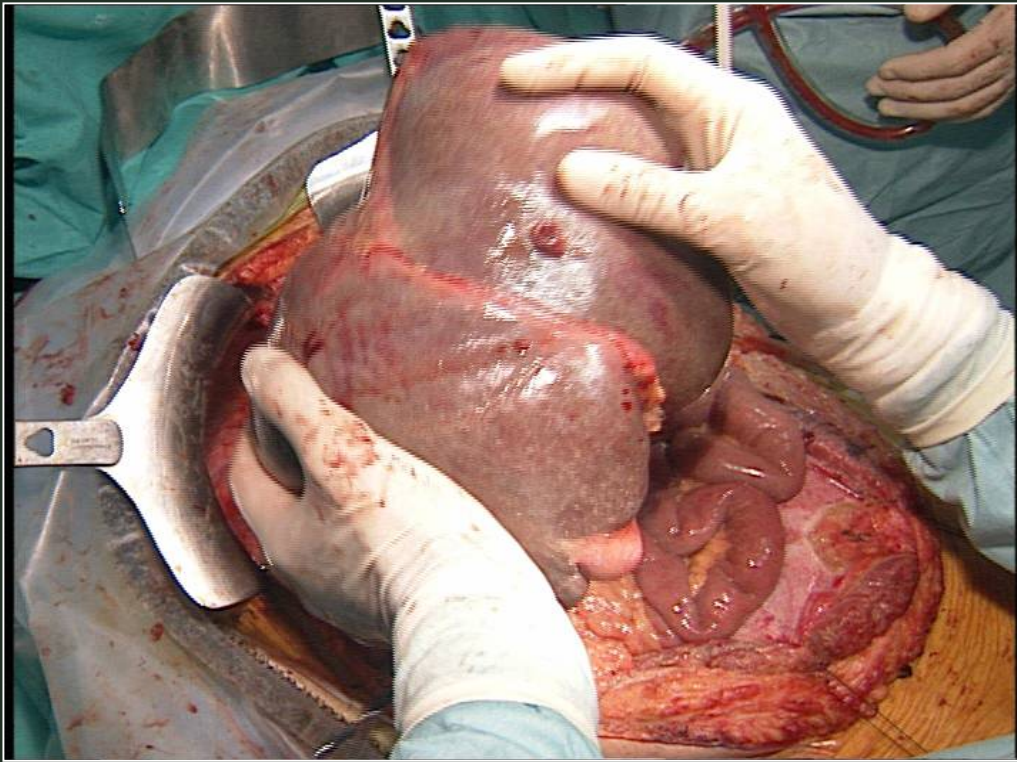
**Casos Clínicos**

# CIRUGIA EXTRACORPOREA HEPATICA



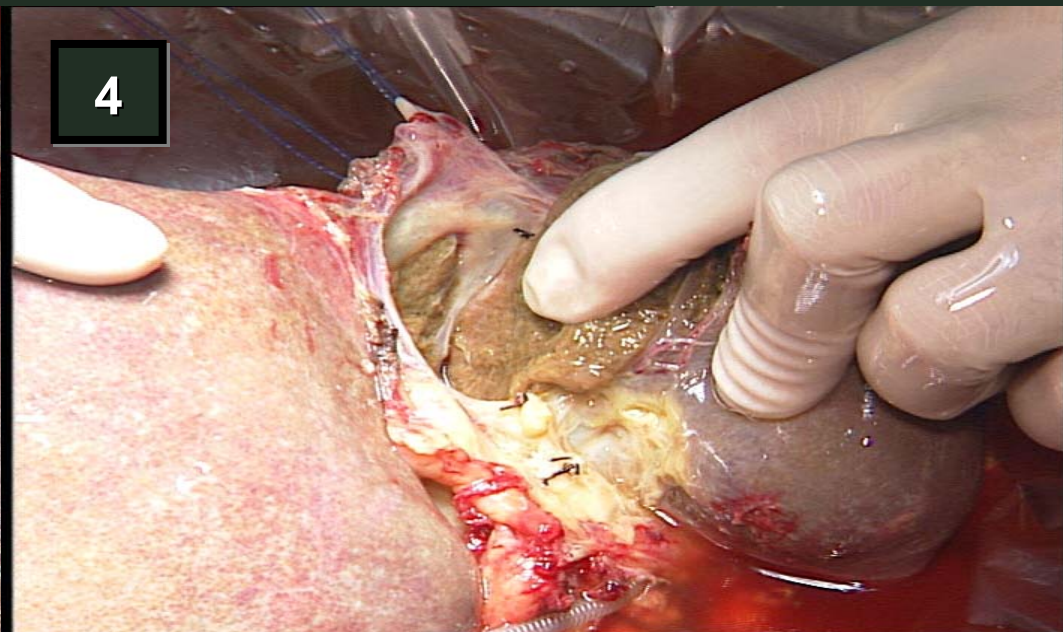
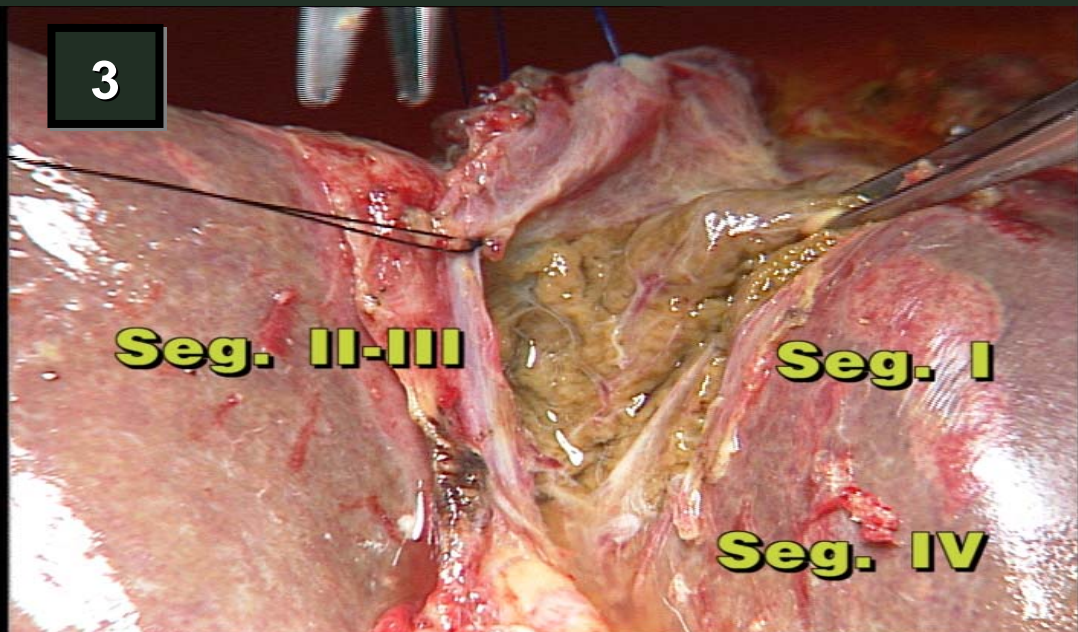
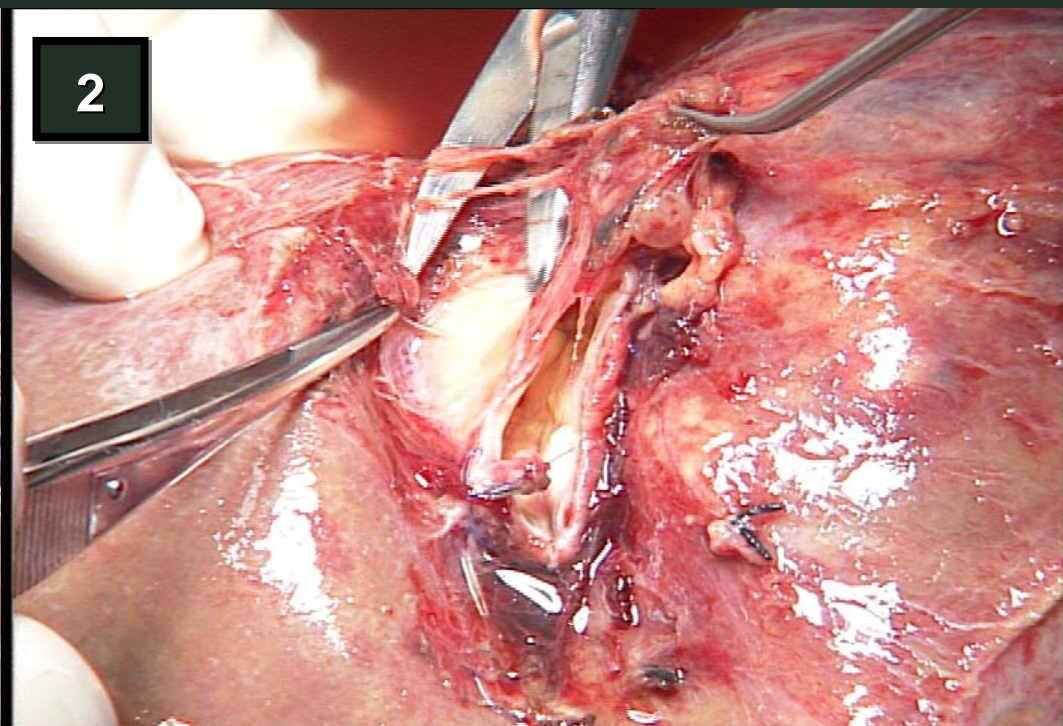
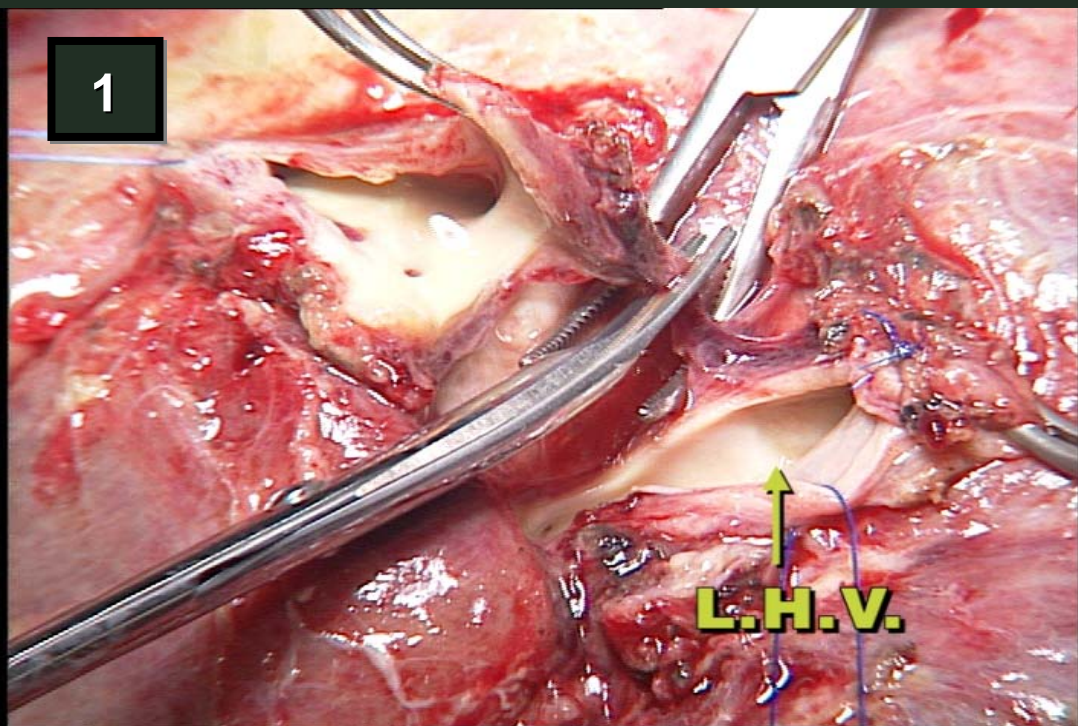
**Tumoración hepática (colangiocarcinoma intrahepático) con infiltración de vena cava inferior, vena hepática derecha, vena hepática media y afectación de la vena hepática izquierda en el origen de la vena cava inferior**

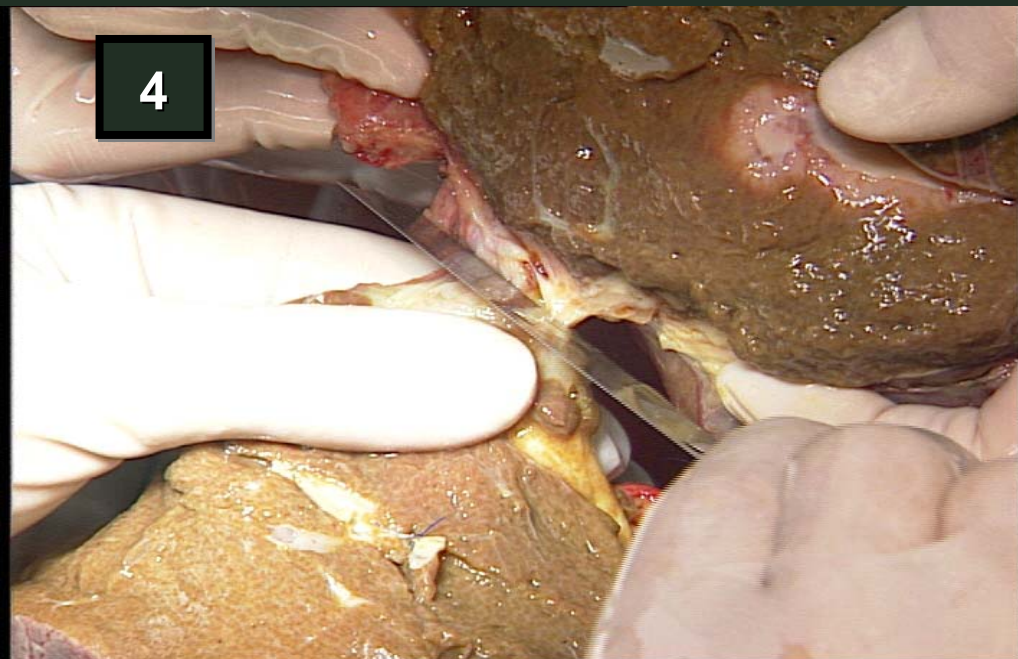
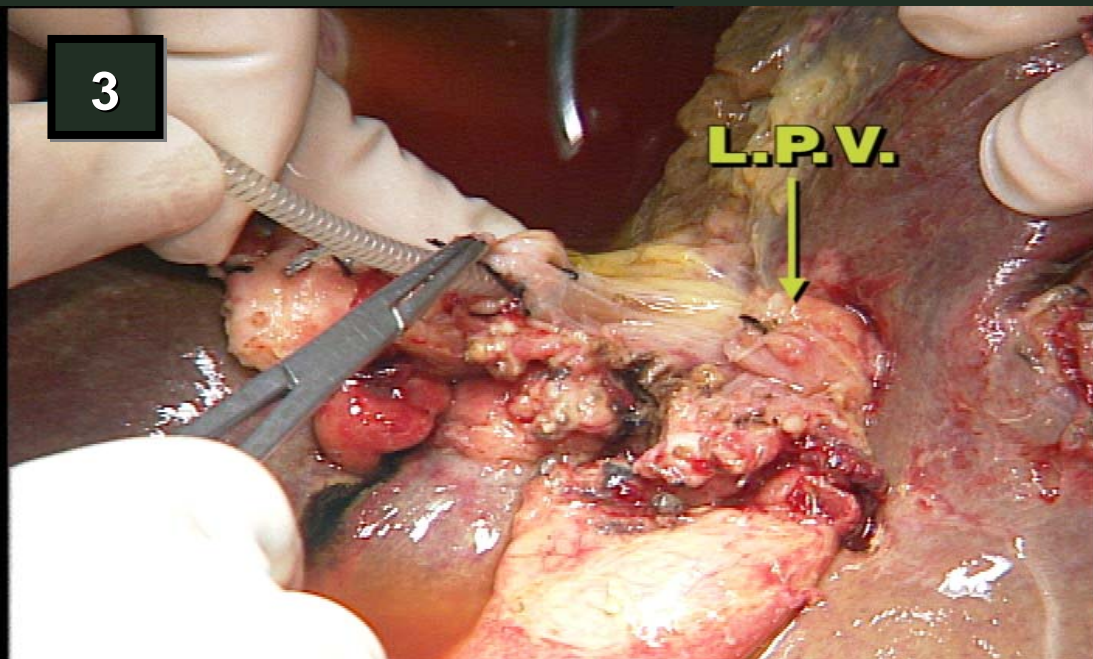
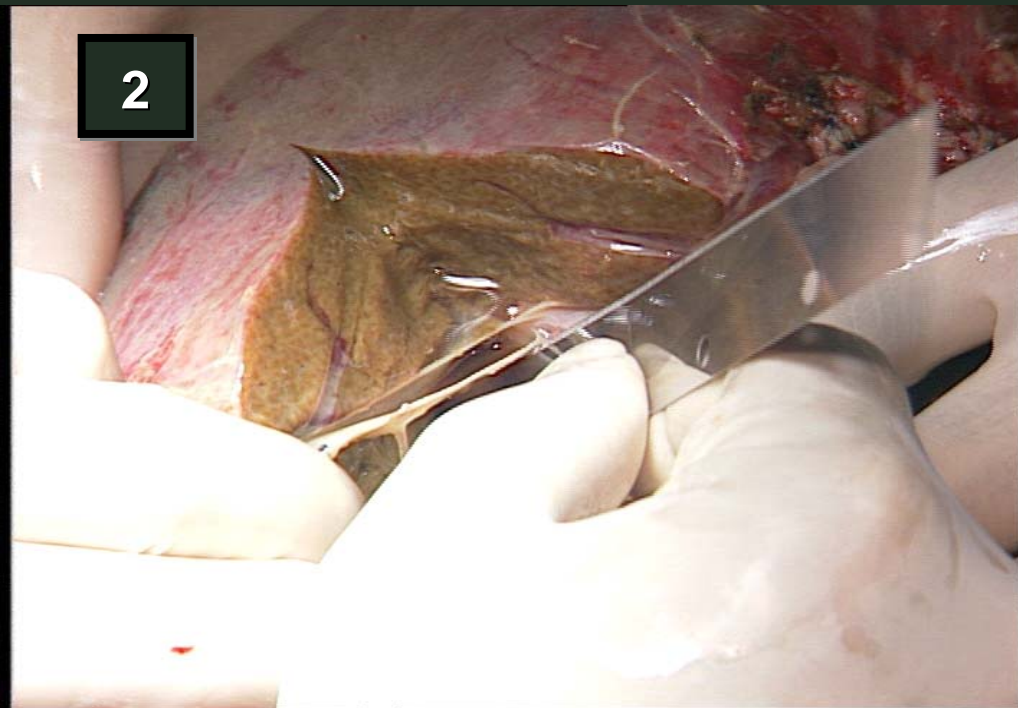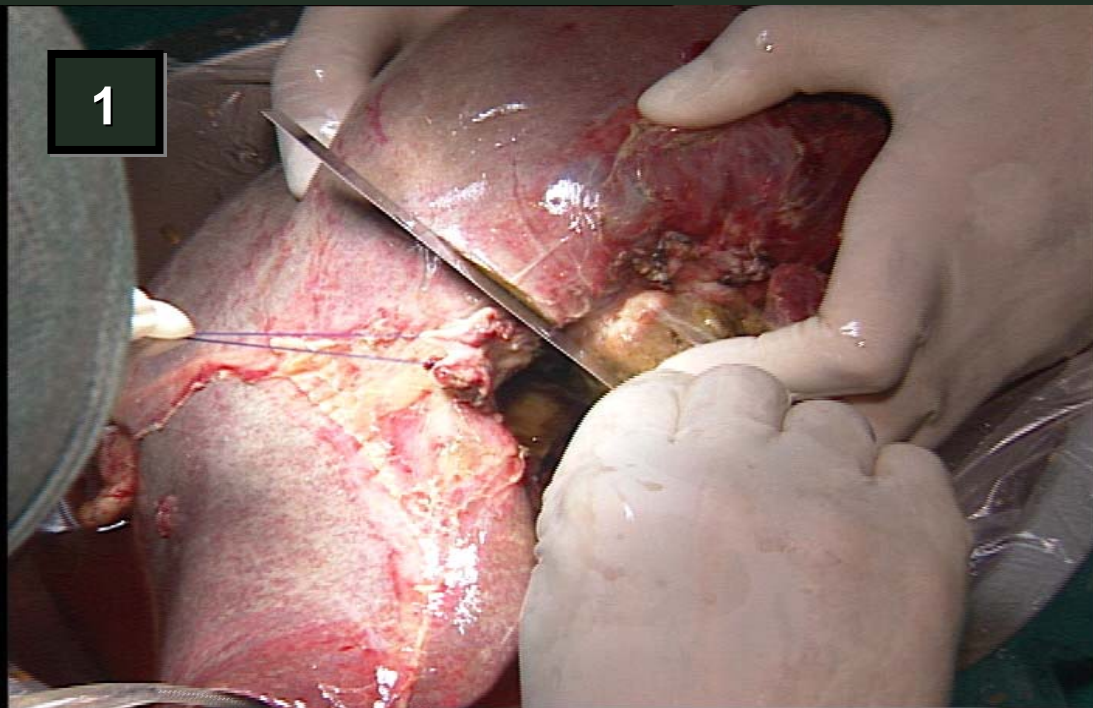
# CIRUGIA EXTRACORPOREA HEPATICA



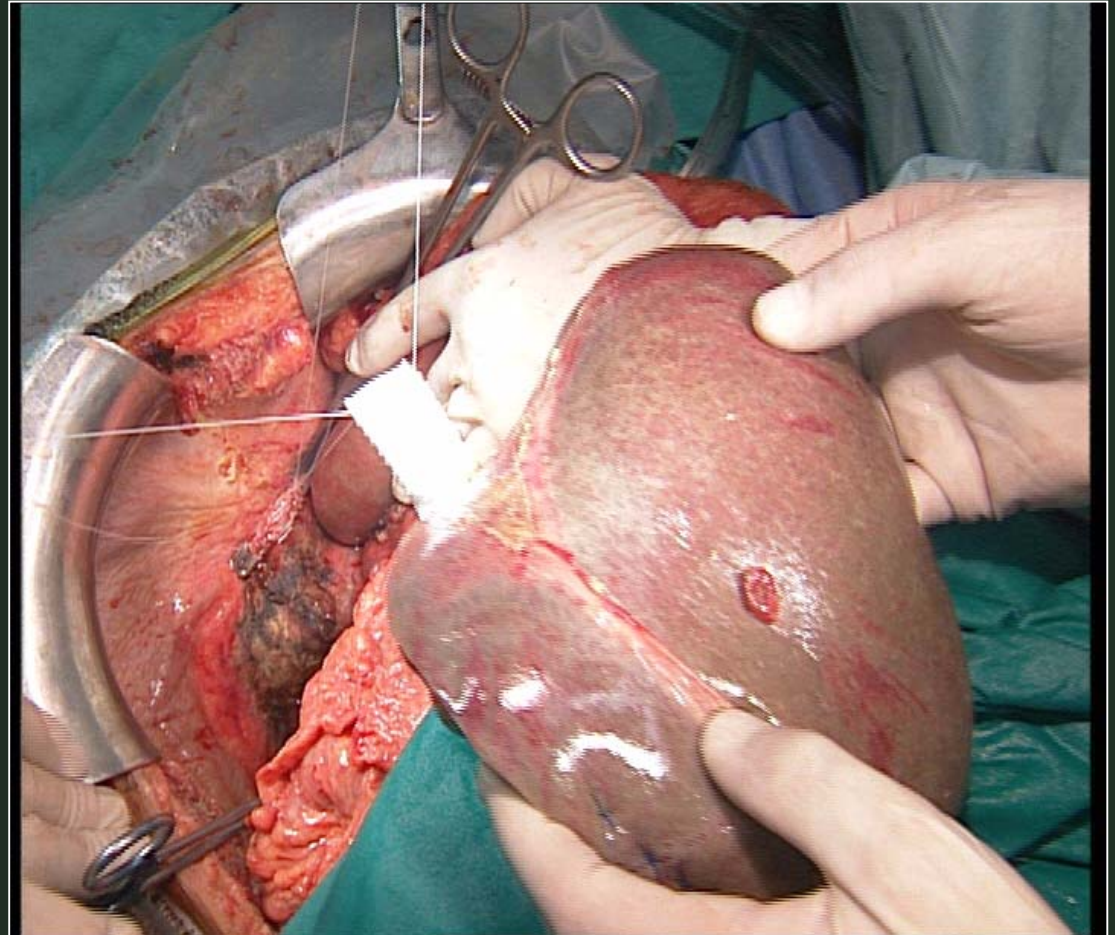
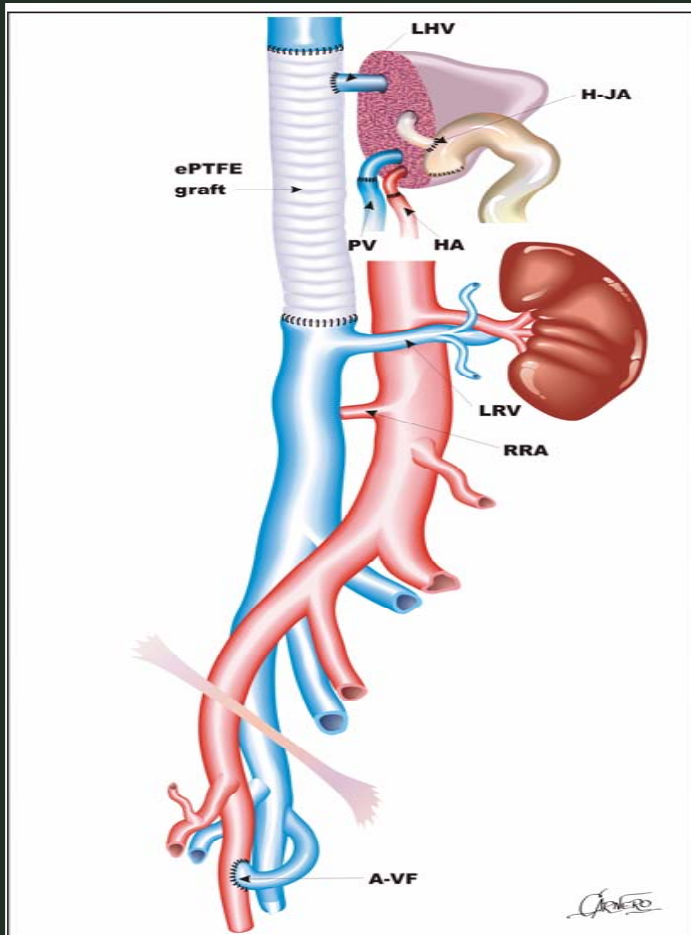
Prótesis sustitutiva y anastómosis porto-cava temporal







# CIRUGIA EXTRACORPOREA HEPATICA



**Hepatectomía derecha ampliada al S IV con cavectomía retrohepática e implante de vena hepática izquierda en prótesis anillada**

