

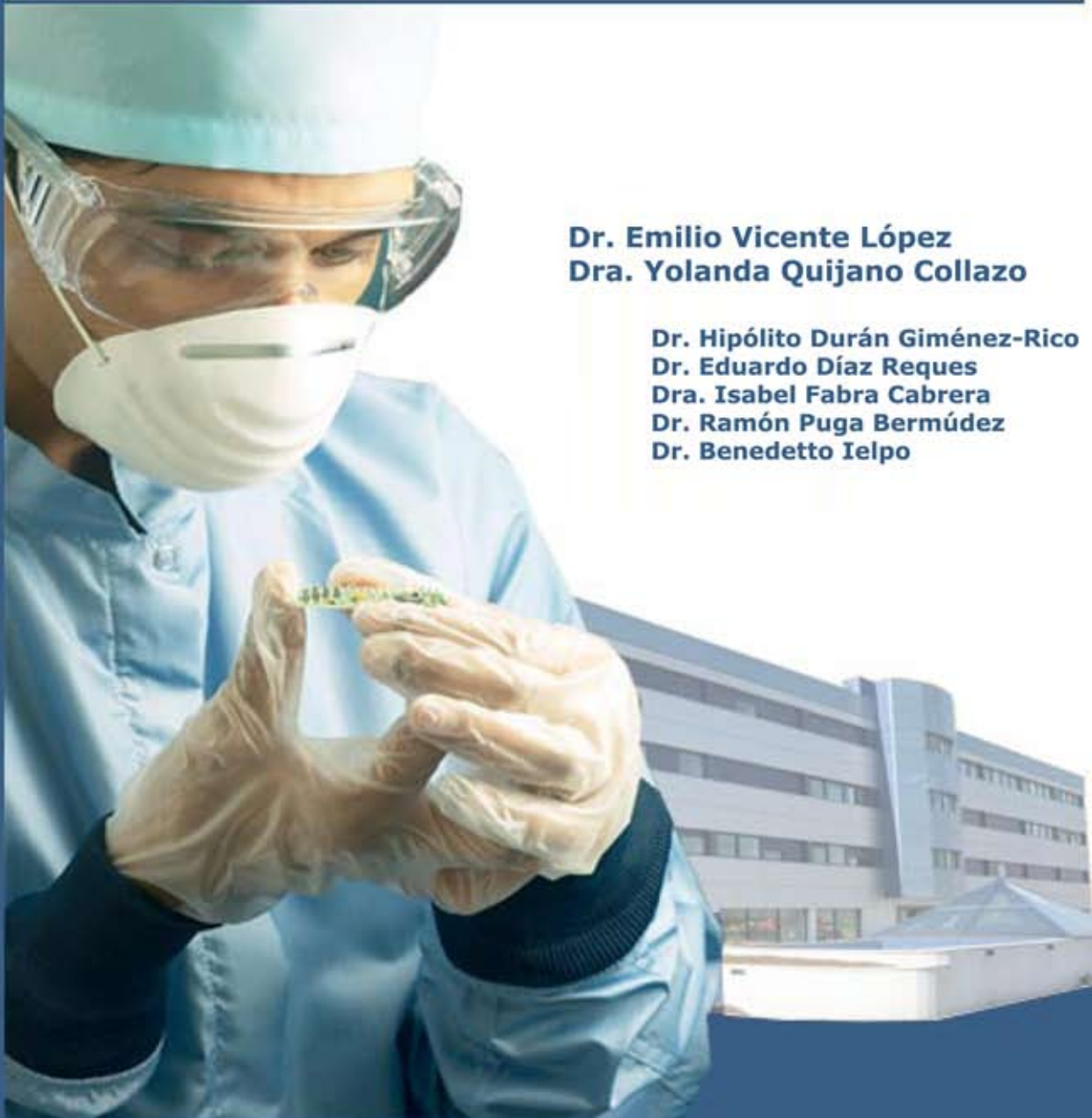

Servicio de Cirugía General y Digestiva

Cirugía secuencial hepática

Caso clínico:

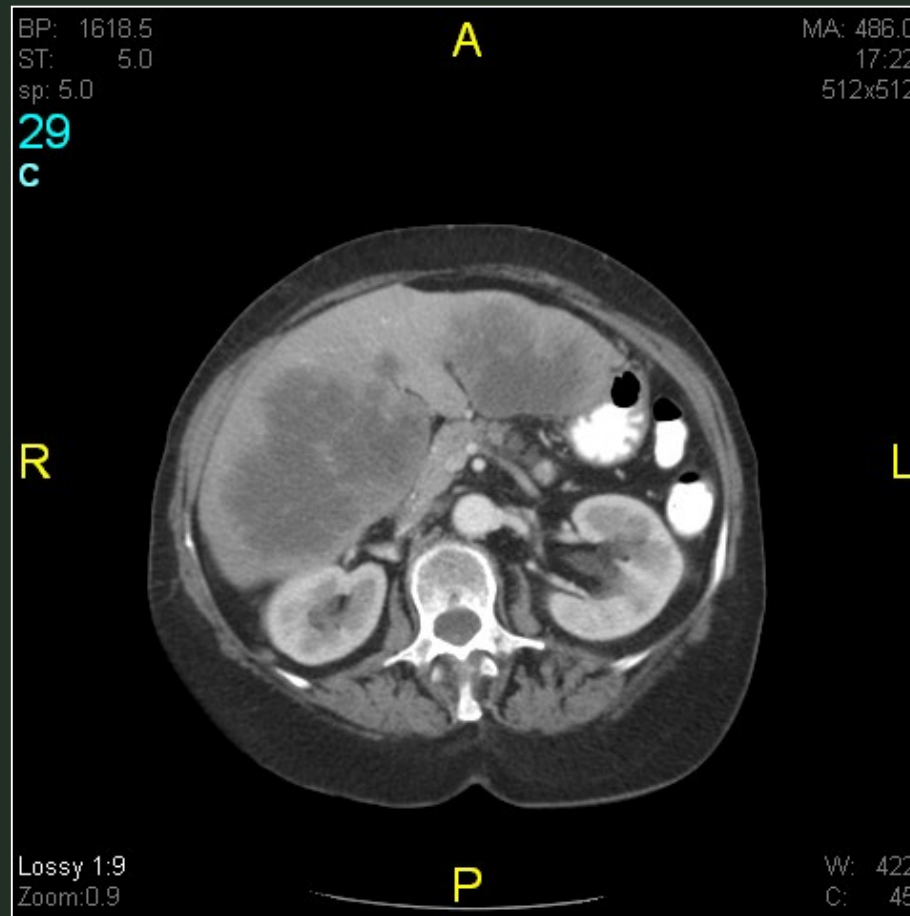
Metástasis hepáticas múltiples bilobares secundarias a carcinoma colo-rectal



Dr. Emilio Vicente López
Dra. Yolanda Quijano Collazo

Dr. Hipólito Durán Giménez-Rico
Dr. Eduardo Díaz Reques
Dra. Isabel Fabra Cabrera
Dr. Ramón Puga Bermúdez
Dr. Benedetto Ielpo

CIRUGIA SECUENCIAL HEPATICA



Metástasis hepáticas múltiples bilobares secundarias a carcinoma colo-rectal



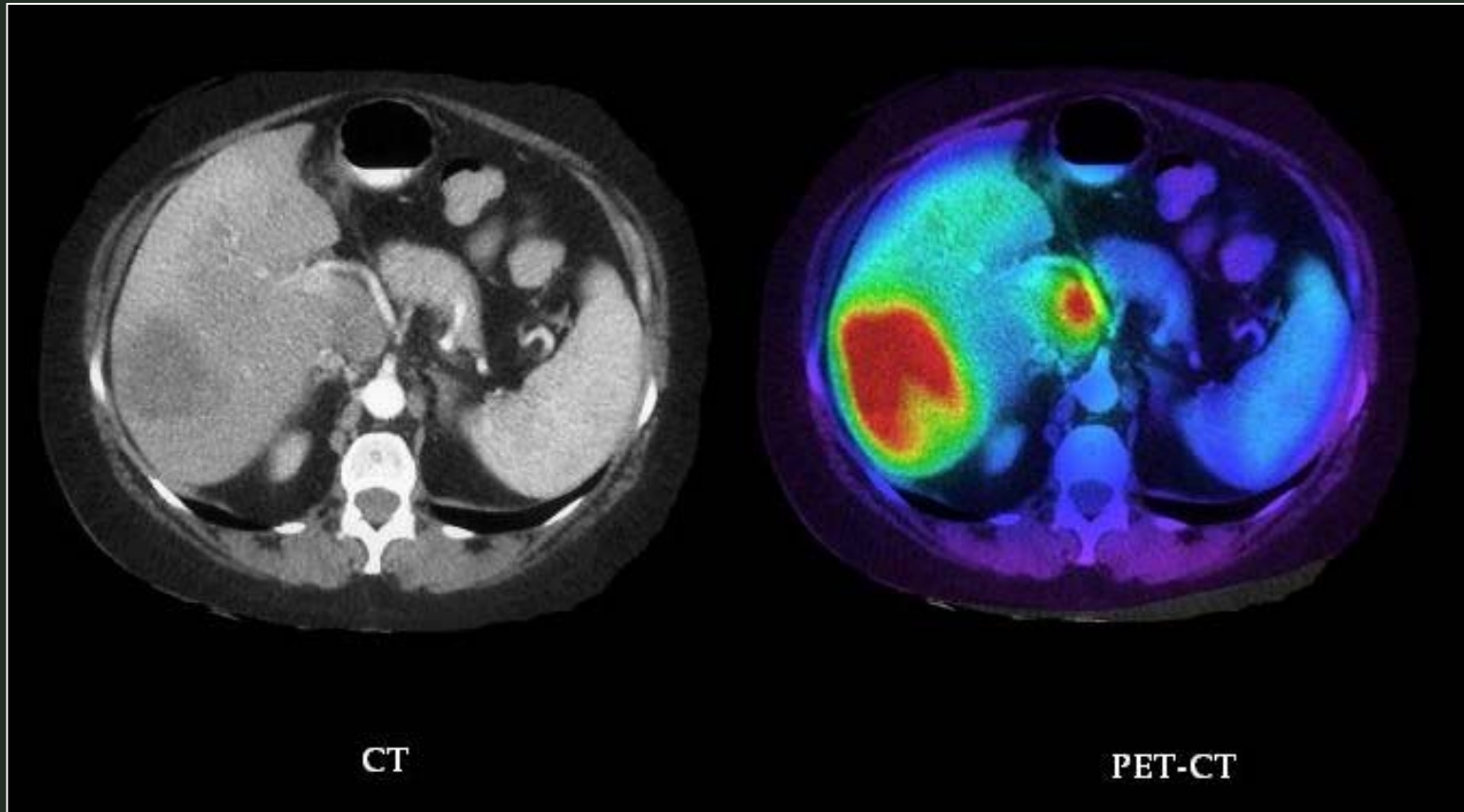
CIRUGIA SECUENCIAL HEPATICA

Estrategia terapéutica:

- Tratamiento quimioterápico
- Resección metástasis situada en segmento I
- Embolización portal pre-operatoria
- Tratamiento quimioterápico
- Resección hepática derecha ampliada al segmento IV

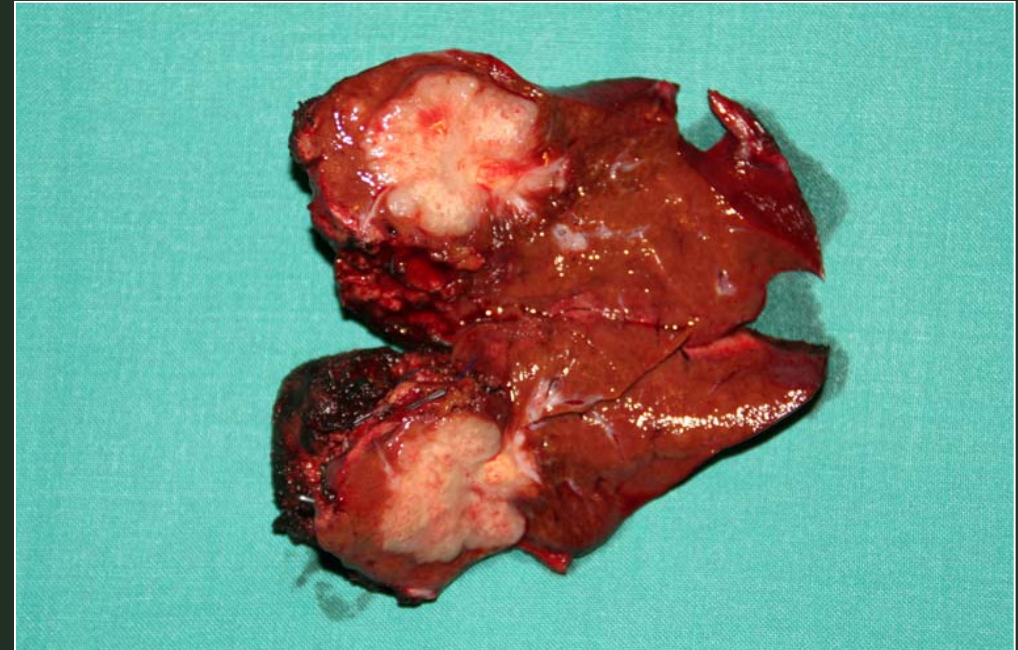
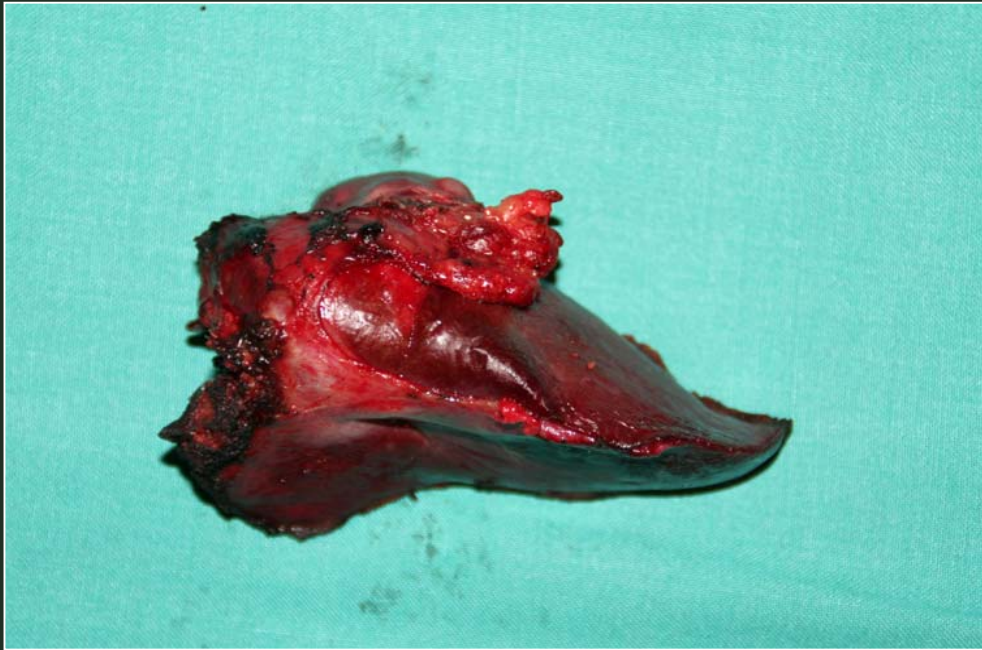

CIRUGIA SECUENCIAL HEPATICA



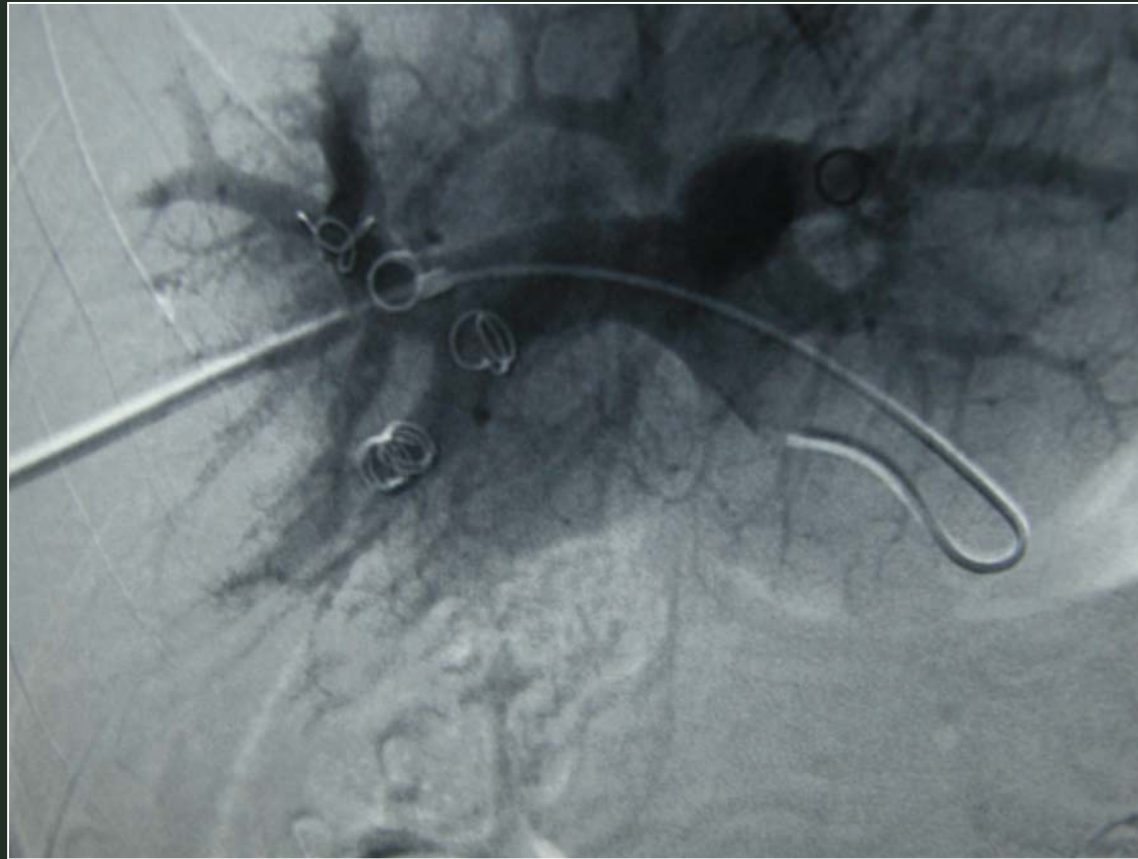
Metástasis hepáticas múltiples bilobares (segmentos I, V, VI, VII y VIII secundarias a carcinoma colo-rectal tras tratamiento quimioterápico

CIRUGIA SECUENCIAL HEPATICA



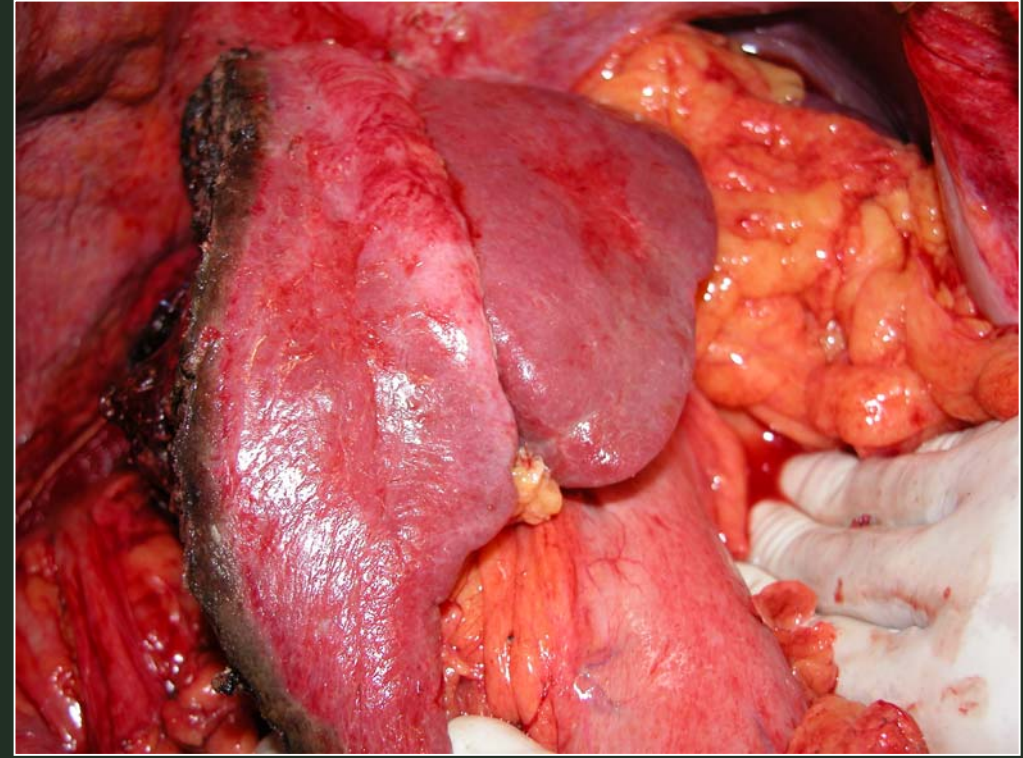
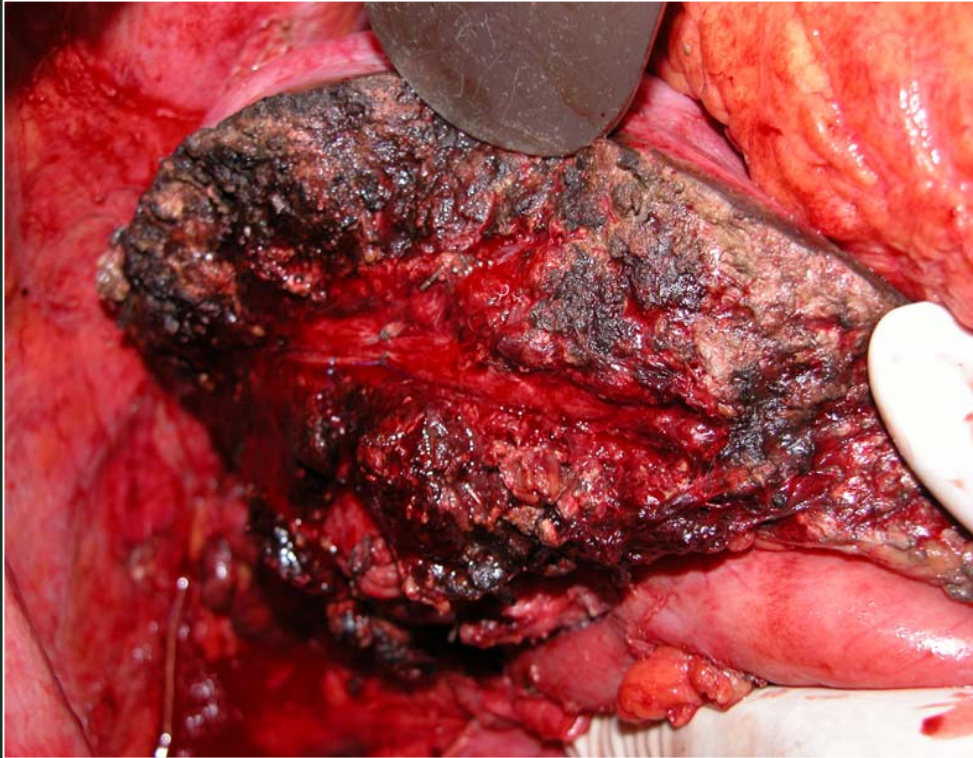
Resección segmento I hepático con metástasis hepática

CIRUGIA SECUENCIAL HEPATICA



Embolización portal derecha pre-operatoria

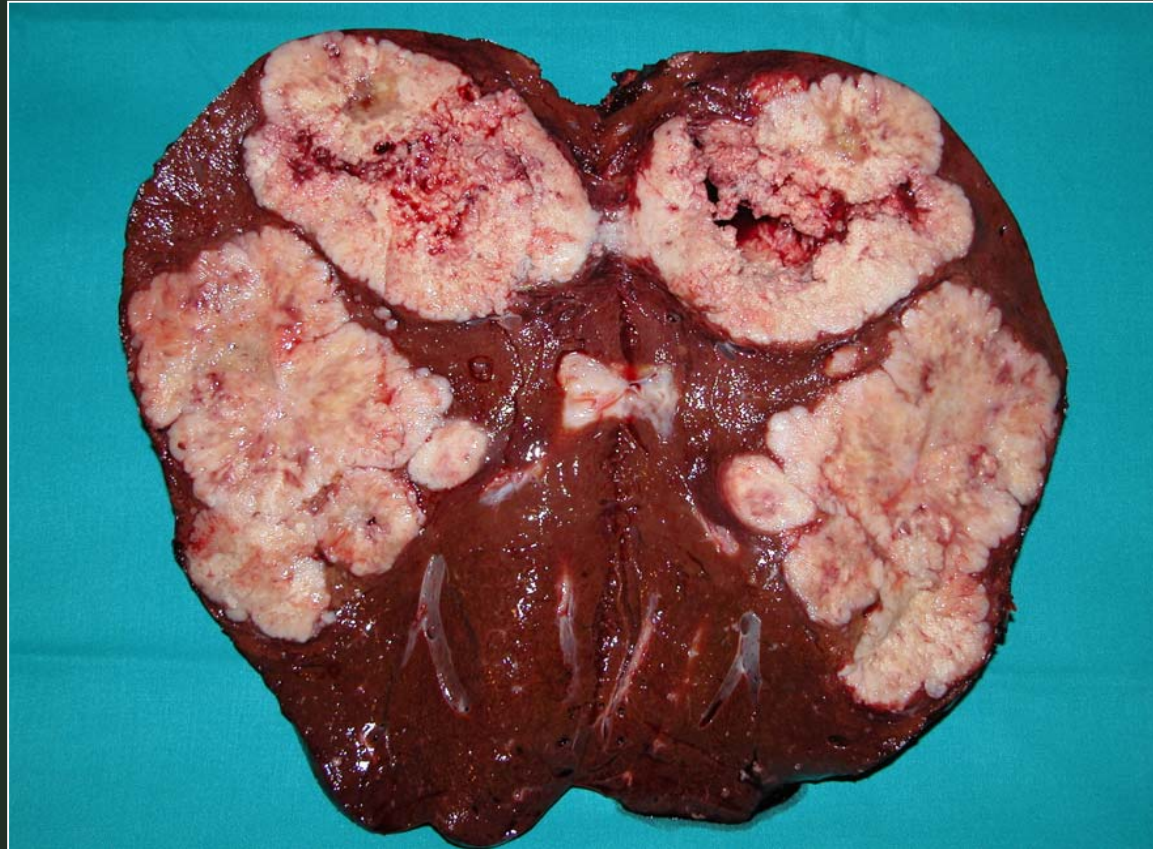CIRUGIA SECUENCIAL HEPATICA



Resección hepática derecha ampliada parcialmente al segmento IV



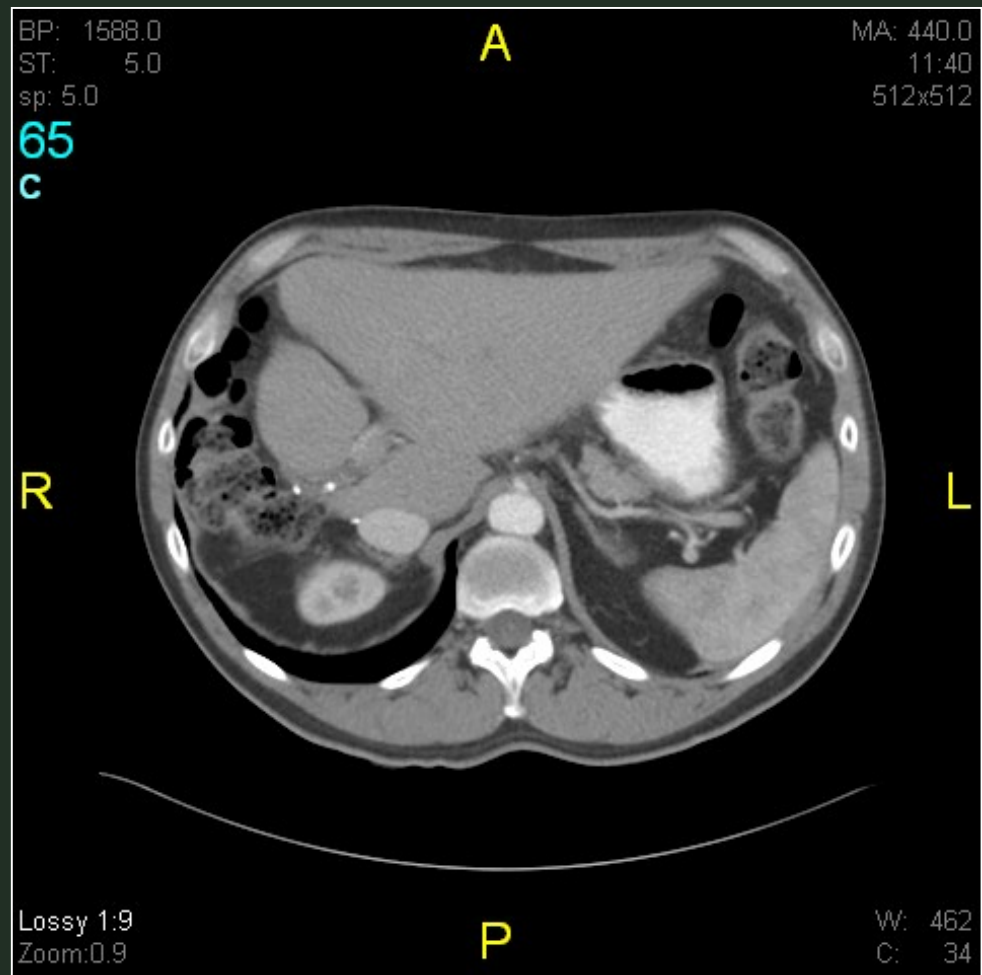
CIRUGIA SECUENCIAL HEPATICA



**Resección hepática derecha ampliada al segmento IV
Metástasis hepáticas secundarias a carcinoma colo-
rectal**



CIRUGIA SECUENCIAL HEPATICA



TAC abdominal tras concluir el tratamiento establecido

