



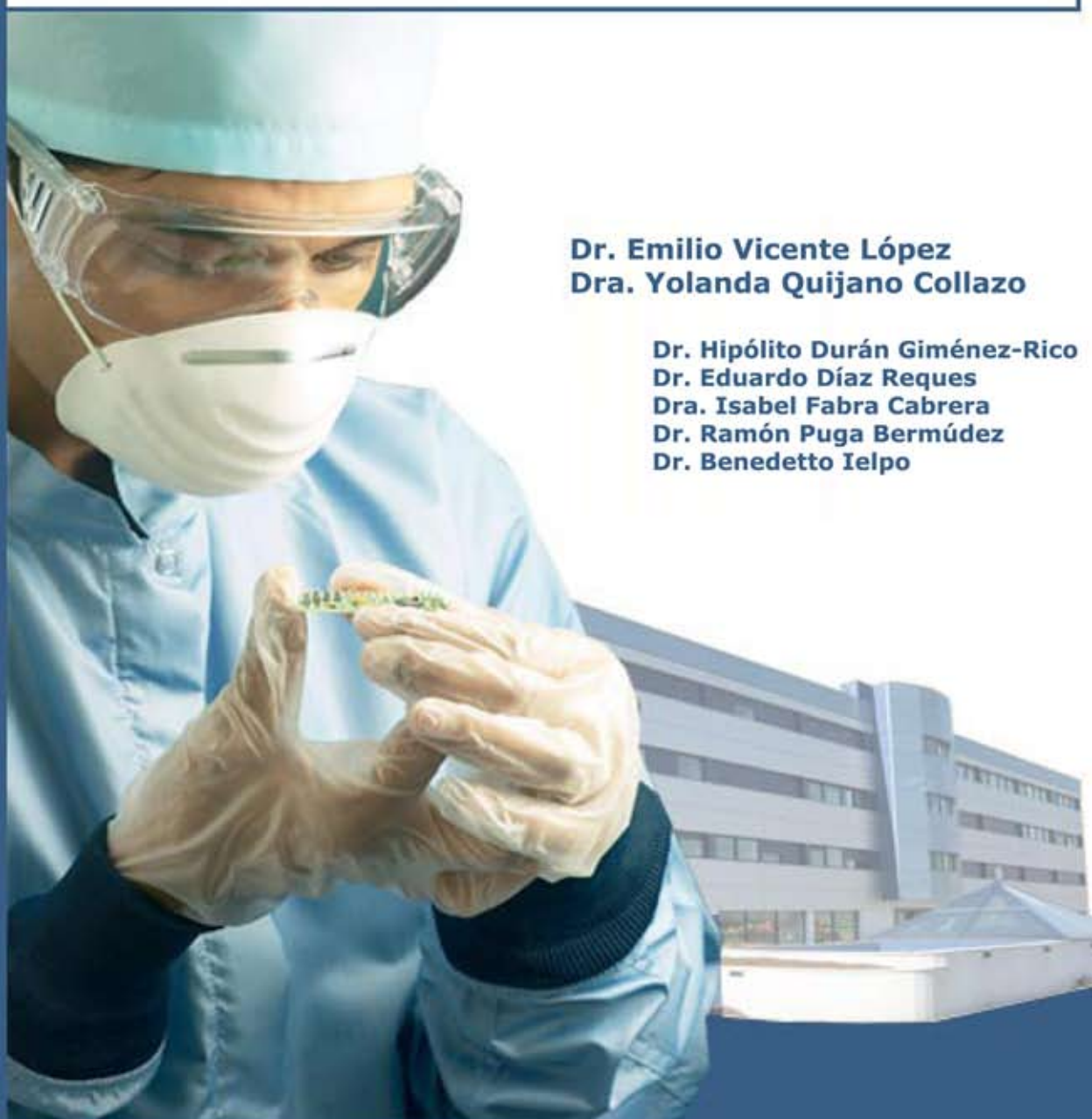Servicio de Cirugía General y Digestiva

Técnicas especiales en cirugía pancreática

Caso clínico:
Páncreas divisum

Dr. Emilio Vicente López
Dra. Yolanda Quijano Collazo

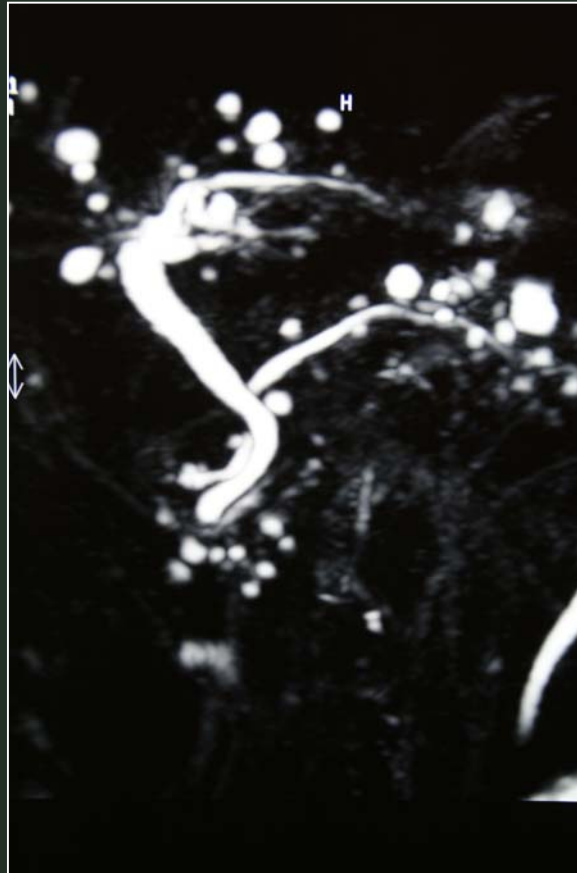Dr. Hipólito Durán Giménez-Rico
Dr. Eduardo Díaz Reques
Dra. Isabel Fabra Cabrera
Dr. Ramón Puga Bermúdez
Dr. Benedetto Ielpo



Hospital Madrid-Norte-Sanchinarro

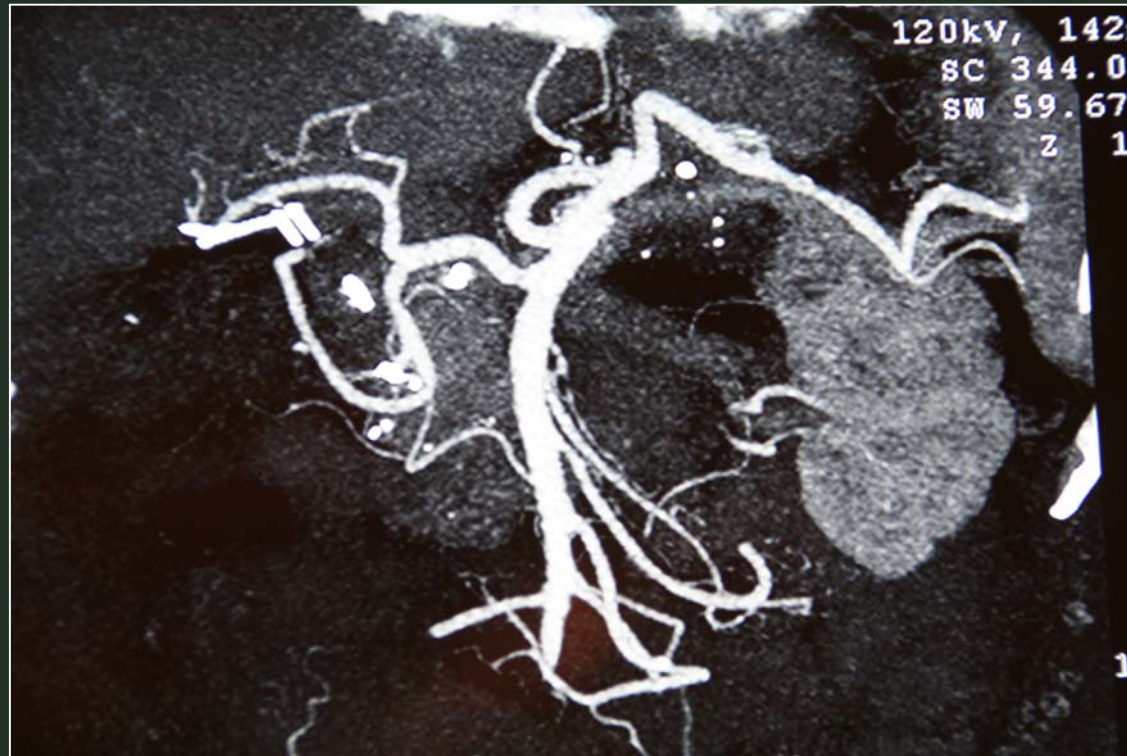
Casos Clínicos

TECNICAS ESPECIALES EN CIRUGIA PANCREATICA



Páncreas divisum

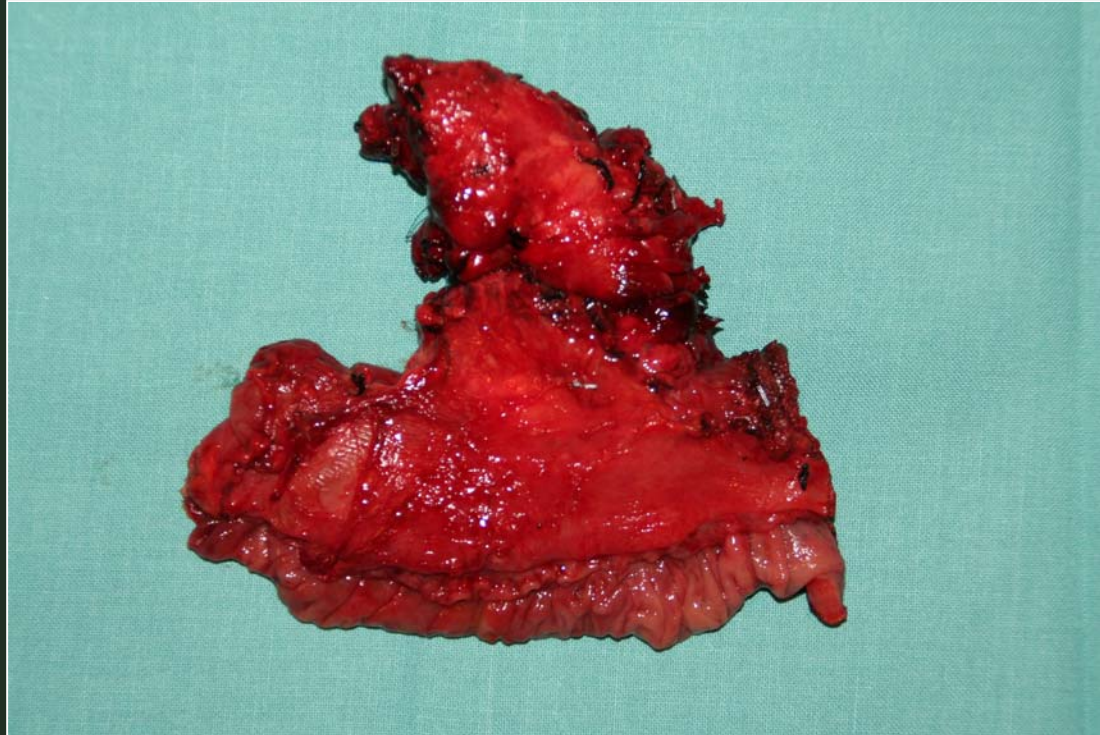
TECNICAS ESPECIALES EN CIRUGIA PANCREATICA



Vascularización arterial (arcadas pancreatico-duodenales)



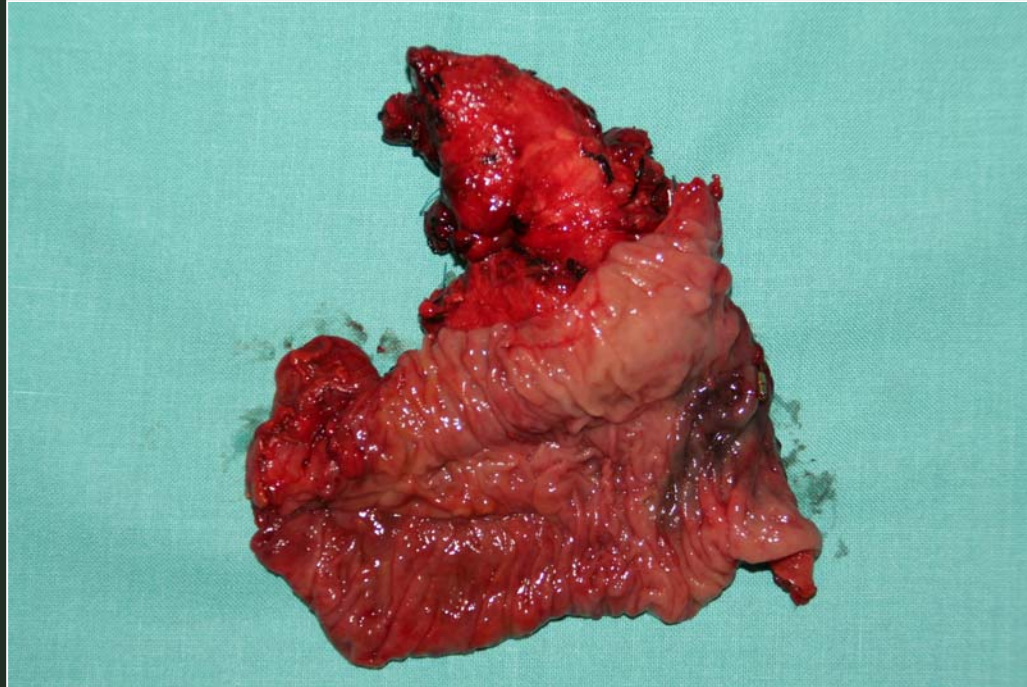
TECNICAS ESPECIALES EN CIRUGIA PANCREATICA



**Resección segmentaria duodenal y cefálica pancreática
por páncreas divisum**



TECNICAS ESPECIALES EN CIRUGIA PANCREATICA



**Resección segmentaria duodenal y cefálica pancreática
por páncreas divisum**

